

Lower Gastrointestinal Bleeding; A Case Report

Hasan Rezvan¹, Naser Ebrahimi Daryani^{2*}

¹ Gastroenterology Fellowship, Imam Khomeini Hospital, Tehran University of medical science, Tehran, Iran

² Professor of gastroenterology at Tehran University of Medical Science, Imam Khomeini Hospital, Tehran University of medical science, Tehran, Iran

ABSTRACT

A 40-year-old woman was referred to our health center with a bulky rectorrhagia. The patient was treated with meropenem and vancomycin for an enterococcal meningitis one week earlier. A colonoscopy was performed at a different center, which was unsuccessful due to high blood volume in the colon and poor vision. The patient underwent angiography of the superior and inferior mesenteric arteries and the rectum artery, but the origin of the bleeding was not known. A polypoid mass with ulcer and bleeding from the site was seen in repeated colonoscopy of the left colon reagon. Due to the severity of the bleeding, the patient was transferred to the operating room and a large uterine mass that had transmitted to the lobes of the sigmoid colon was observed. Due to the diagnosis of uterine tumor, hysterectomy and oophorectomy were performed, and the descending colon was removed as a colostomy from the abdominal wall. In the pathological examination, diffuse endometriosis was found, which had involved the left ovary, the left fallopian tube, and both parametrium and sigmoid to the submucosal layer. On the 26th day, the patient was discharged with a good general condition and full vigilance.

Keywords: Endoscopy, Rectorrhagia, Colonoscopy

please cite this paper as:

Rezvan H, Ebrahimi Daryani N. Lower Gastrointestinal Bleeding; A Case Report. *Govaresh* 2018;22:239-243.

***Corresponding author:**

Naser Ebrahimi Daryani, MD
Endoscopic ward, Imam Khomeini Hospital
Complex, Keshavarz Blvd., Tehran, Iran
Tel: + 98 21 61192642
Fax: + 98 21 61192643
E-mail: nasere@yahoo.com

Received: 06 Sep. 2017

Edited: 25 Nov. 2017

Accepted: 26 Nov. 2017

گزارش یک مورد نادر از خونریزی وسیع دستگاه گوارش تحتانی

حسن رضوان^۱، ناصر ابراهیمی دریانی^{۲*}^۱ دستیار فوق تخصص گوارش، بیمارستان امام خمینی، دانشگاه علوم پزشکی تهران، ایران
^۲ استاد، بیمارستان امام خمینی، دانشگاه علوم پزشکی تهران، ایران

چکیده

بیمار خانم ۴۰ ساله و مجرد با شکایت رکتورژی حجیم به مرکز درمانی منتقل شد. بیمار از یک هفته قبل با تشخیص مننژیت آنتروکی تحت درمان بوده است. کولونوسکوپی در مرکز درمانی دیگر انجام شده است که به دلیل حجم خون زیاد در کولون و عدم دید کافی ناموفق بوده است. بیمار تحت آنژیوگرافی شریان های مزانتریک فوقانی و تحتانی و شریان رکتوم قرار می گیرد اما منشاء خونریزی مشخص نمی شود. در کولونوسکوپی مجدد در ناحیه کولوم چپ یک توده پولیپوئید به همراه اولسر و خونریزی از این محل دیده می شود. به دلیل شدت خونریزی بیمار به اتاق عمل منتقل می شود و یک توده بزرگ رحمی که به لوپ های روده سیگموئید گسترش پیدا کرده بود، مشخص شد. با تشخیص تومور رحمی هیستریکتومی و اوفورکتومی انجام و کولون نزولی به صورت کولوستومی انتهایی از جدار شکم بیرون آورده شد. در پاتولوژی آندومتریوز منتشر که تخمدان چپ و لوله فالوپ چپ و هر دو پارامتریا و سیگموئید را تا لایه زیر مخاط را درگیر کرده بود دیده شد. بیمار در روز بیست و ششم درمان با حال عمومی خوب و هوشیاری کامل مرخص شد.

کلید واژه: رکتورژی، آندومتریوز، کولونوسکوپی

گوارش/ دوره ۲۲، شماره ۴/ زمستان ۱۳۹۶/ ۲۴۳-۲۳۹

وجود دید کافی کولونوسکوپی خاتمه می یابد و بیمار به مرکز درمانی بیمارستان امام خمینی منتقل می شود.

در سوابق این بیمار، COVID^۱ و کیست درموئید تخمدان که یک سال قبل تشخیص داده شده است و سابقه پسوریازیس دیده می شود. برادر بیمار در سن ۱۸ سالگی به علت نقص ایمنی ارثی فوت کرده است. بیمار تحت درمان با مروپنم و وانکومايسين و رانیتیدین از یک هفته قبل قرار گرفته است.

بیمار خواب آلوده بود، فشار خون ۸۰/۵۰ میلی متر جیوه و تعداد ضربان قلب ۱۶۳ بار در دقیقه، تعداد تنفس ۲۸ بار در دقیقه و دمای بدن ۳۷/۴ درجه سانتی گراد بود. در معاینه سر و گردن نرمال و در سمع، ریه پاک بود. در معاینه شکم گاردینگ و تندرینس نداشت، کبد و طحال بزرگ نبود. رکتورژی شدید و ادم اندام تحتانی دو طرفه +۱ داشت. پس از احیا و دریافت مایعات فشار خون بیمار ۱۴۰/۷۰ میلی متر جیوه و تعداد ضربان قلب ۱۱۰ بار در دقیقه رسید و بیمار تحت آنژیوگرافی شریان های مزانتریک و شریان رکتوم قرار گرفت اما منشاء خونریزی مشخص نشد (شکل ۱-۳).

در جدول ۱ نتیجه آزمایش های بیمار آمده است.

کولونوسکوپی مجدد برای بیمار انجام شد و رکتوم حاوی مقادیر فراوان لخته های خون و ترشحات خونی بود، در ناحیه کولون چپ یک توده پولیپوئید به همراه اولسر و لخته های خون و خونریزی از اولسر دیده شد. در طول مسیر سیگموئید تا کولون نزولی اثر فشاری از خارج مشاهده شد.

1. Common variable immunodeficiency

سابقه یا زمینه:

خونریزی گوارشی تحتانی به علل مختلف ایجاد می شود. آندومتریوز سیگموئید یکی از علل نادر آن می باشد. در این گزارش خانم ۴۰ ساله با رکتورژی حجیم و آندومتریوز سیگموئید معرفی می شود.

گزارش مورد:

بیمار خانم ۴۰ ساله و مجرد با شکایت رکتورژی حجیم به مرکز درمانی منتقل شده است. بیمار یک هفته قبل به دنبال افت سطح هوشیاری و اختلال دید و تب در بخش مراقبت های ویژه در مرکز درمانی بستری شده و با تشخیص مننژیت آنتروکی تحت درمان قرار می گیرد. در طی درمان دچار رکتورژی می شود و تحت کولونوسکوپی قرار می گیرد و به علت وجود خون فراوان در محیط کولون و عدم

*نویسنده مسئول: ناصر ابراهیمی دریانی

تهران، بلوار کشاورز، بیمارستان امام خمینی، بخش اندوسکوپی

تلفن: ۰۲۱-۶۱۱۹۲۶۴۲

نمابر: ۰۲۱-۶۱۱۹۲۶۴۳

پست الکترونیک: nasere@yahoo.com

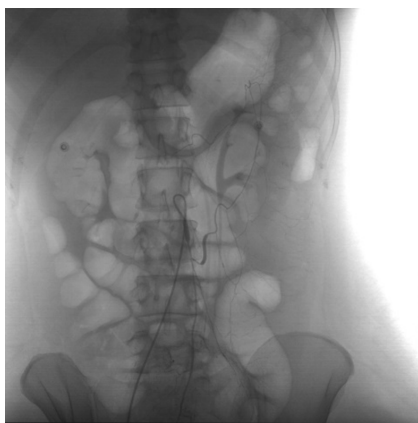تاریخ دریافت: ۹۶/۶/۱۵

تاریخ اصلاح نهایی: ۹۶/۹/۴

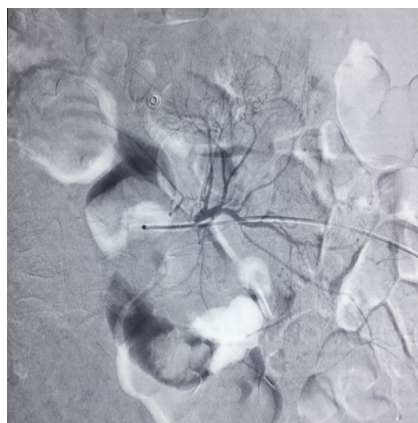
تاریخ پذیرش: ۹۶/۹/۵

جدول ۱: آزمایش های بیمار

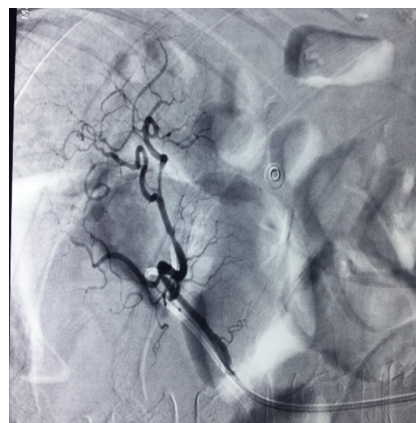
CBC diff	Biochemistry	Coagulation
WBC: 34.4 (4-9) Hb: 6.3 (12-15) Plt: 76000 (150000-450000) PMN: 96.5% (40%-50%) Lymphocyte: 1.8% (40%-60%) mix cell: 1.7%	Na: 134 meq/lit (135-145) K: 4.5 meq/lit (3.5-5) BS: 142mg/dl (60-100) Urea: 99mg/dl (15-44) Cr: 1.1mg/dl (0.5-1.3)	PT: 15.5sec (11-15) INR: 1.5 (1-1.4) PTT: 97sec (25-40)
		VBG
		PH: 7.48 (7.35-7.45) PCO2: 34.8mmhg (40) HCO3: 26.6mmol/lit (24)



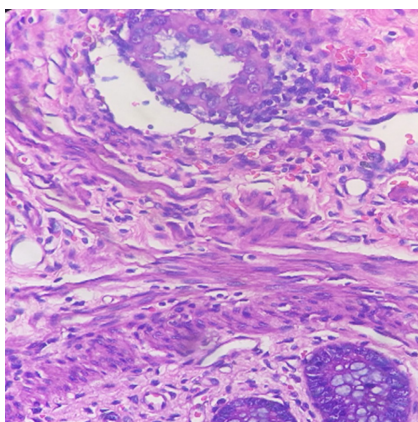
شکل ۳: آنژیوگرافی شریان رکتال فوقانی



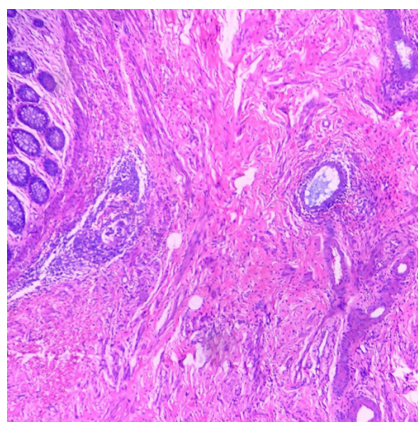
شکل ۴: آنژیوگرافی شریان مزانتربیک فوقانی



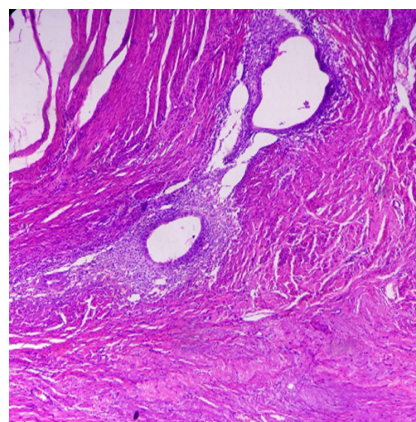
شکل ۱: آنژیوگرافی شریانهای طحالی و گاستریک



شکل ۶: اندومتریوز در لایه زیر مخاط سیگموئید با بزرگنمایی ۴۰



شکل ۵: اندومتریوز در لایه زیر مخاط سیگموئید



شکل ۴: اندومتریوز در لایه های عضلانی طولی و حلقوی سیگموئید

درگیر کرده بود، دیده شد (شکل ۶-۴). همچنین آندومتر آتروفیک و آدنومیوز و لیومیوما در رحم دیده شد، سرویسیت مزمن با متاپلازی اسکواموس و کیست های نابوتین در سرویکس دیده شد. بیمار در بخش مراقبت های ویژه بستری شد و درمان مننژیت ادامه پیدا کرد، بیمار در روز بیست و ششم بعد از یک هفته بستری در بخش با حال عمومی خوب و هوشیاری کامل مرخص شد.

باتوجه به عدم کنترل خونریزی، بیمار به اتاق عمل منتقل و با برش میدلاین شکم باز شد و یک توده بزرگ رحمی که به لوپ های روده سیگموئید تجاوز کرده بود دیده شد. با تشخیص تومور رحم، هیستریکتومی و اوفورکتومی انجام شد، دیستال روده با استاپلر کاتتور کات شد و کولون نزولی به صورت کولوستومی انتهایی از جدار شکم بیرون آورده شد. نمونه برای پاتولوژی فرستاده شد. در پاتولوژی آندومتریوز منتشر که تخمدان چپ و لوله فالوپ چپ و هر دو پارامتریا و سیگموئید را تا لایه زیر مخاط

بحث:

فاکتورهایی که با کاهش ریسک آندومتریوز همراه است شامل زایمان های متعدد (۱۴ و ۱۳)، فواصل زیاد بین شیردهی (۱۴)، شروع قاعدگی تأخیری (بعد از ۱۴ سالگی) (۱۵) می باشد. بیماران با آندومتریوز روده ای می توانند با اسهال و یبوست و سختی در دفع مدفوع و کرامپ های روده ای (۱۳ و ۱۲) و به صورت نادر با خونریزی رکتال مراجعه نمایند. در موارد نادر انسداد روده اتفاق می افتد. (۱۷ و ۱۶) همچنین این بیماران می توانند علائم کلاسیک آندومتریوز شامل نازایی، دیس پارونی و دیس منوره را داشته باشند. تشخیص قطعی آندومتریوز معمولاً با بررسی بافتی یک ضایعه که در طی جراحی برداشته شده است داده می شود. (۱۹ و ۱۸) برای بررسی آندومتریوز روده با یا بدون درگیری دیواره رکتواژینال، سونوگرافی ترانس واژینال، باریم انما و MRI روش های انتخابی می باشد. (۱) در موارد آندومتریوز روده که کولون سیگموئید را درگیر کرده است کولکتومی سگمنتال با لپاراسکوپی برای دستیابی به پاکسازی کامل میکروسکوپی ممکن است نیاز باشد. (۷) درمان های دارویی شامل NSAIDs، کنتراستپتو خوراکی و آنالوگ های GnRH می توانند در بیماران stable قبل از جراحی بکار روند. (۶)

نتیجه گیری:

اگرچه در تشخیص افتراقی خونریزی گوارشی تحتانی از نظر شیوع، آندومتریوز کولون در انتهای لیست قرار می گیرد اما همیشه در یک خانم جوان و میانسال با خونریزی گوارشی تحتانی به عنوان یک تشخیص افتراقی مهم باید آنرا مدنظر داشت.

علل خونریزی گوارشی تحتانی متنوع است و شامل: ۱- دیورتیکولوز ۲- ایسکمی ۳- ضایعات آنورکتال (هموروئید و فیشر و رکتال اولسر) ۴- نئوپلازی ها ۵- آنژیودیسیپلازی ۶- بعد از پولیپکتومی ۷- IBD ۸- کولیت ناشی از رادیو تراپی ۹- سایر علل کولیت (عفونی و دارویی و ...) ۱۰- روده باریک و قسمت فوقانی ۱۱- ناشناخته می باشد. (۱) شایع ترین علت خونریزی گوارشی تحتانی دیورتیکولوز است. (۱) شایع ترین علت خونریزی گوارشی تحتانی در سن بالای ۶۵ سال آنژیودیسیپلازی است (۳ و ۲) و شایع ترین علت خونریزی گوارشی تحتانی در سن زیر ۵۰ سال هموروئید است. (۴)

آندومتریوز به شرایطی اطلاق می شود که بافت شبیه آندومتر، خارج از رحم بروز پیدا می کند و واکنش التهابی مزمن را القا می کند. (۱) شایع ترین مکان های آندومتریوز شامل تخمدان ها، کلدوساک قدامی و خلفی، لیگامان های پهن خلفی، لیگامان یوتروساکرال، رحم، لوله های فالوپ، کولون سیگموئید و آپاندیس و لیگامان گرد می باشد. (۶ و ۵) آندومتریوز تا ۱۵٪ از زنان را در دوران باروری درگیر می کند. میزان آندومتریوز روده مشخص نیست اما در موارد درگیری روده در حدود ۹۰٪ در کولون سیگموئید و رکتوم متمرکز است. (۷) شرایطی که با افزایش ریسک آندومتریوز مرتبط است شامل نازایی (۹ و ۸)، بصورت طولانی مدت در معرض استروژن مترشحه داخلی قرار گرفتن (مثل قاعدگی زودرس یا یائسه شدن تأخیری) (۸ و ۶)، کوتاه بودن سیکل قاعدگی (کمتر یا مساوی ۲۷ روز) (۱۰)، خونریزی شدید قاعدگی (۸)، انسداد در محل خروجی خون قاعدگی (۱۱ و ۱۰)، قد بلندتر از ۶۸ اینچ (۱۲)، BMI پایین (۴ و ۳) می باشد.

REFERENCES

1. Strate LL. Lower GI bleeding: epidemiology and diagnosis. *Gastroenterol Clin North Am* 2005;34:643-64.
2. Boley SJ, Sammartano R, Adams A, DiBiase A, Kleinhaus S, Sprayregen S. On the nature and etiology of vascular ectasias of the colon. Degenerative lesions of aging. *Gastroenterology* 1977;72:650-60.
3. Boley SJ, DiBiase A, Brandt LJ, Sammartano RJ. Lower intestinal bleeding in the elderly. *Am J Surg* 1979;137:57-64.
4. Korkis AM, McDougall CJ. Rectal bleeding in patients less than 50 years of age. *Dig Dis Sci* 1995;40:1520-3.
5. Gustofson RL, Kim N, Liu S, Stratton P. Endometriosis and the appendix: a case series and comprehensive review of the literature. *Fertil Steril* 2006;86:298-303.
6. Jenkins S, Olive DL, Haney AF. Endometriosis: pathogenetic implications of the anatomic distribution. *Obstet Gynecol* 1986;67:335-8.
7. Wolthuis AM, Meuleman C, Tomassetti C, D'Hooghe T, de Buck van Overstraeten A, D'Hoore A. Bowel endometriosis: Colorectal surgeon's perspective in a multidisciplinary surgical team. *World J Gastroenterol* 2014;20:15616-23.
8. Ballard KD, Seaman HE, de Vries CS, Wright JT. Can symptomatology help in the diagnosis of endometriosis? Findings from a national case-control study--Part 1. *BJOG* 2008;115:1382-91.
9. Sinaii N, Plumb K, Cotton L, Lambert A, Kennedy S, Zondervan K, et al. Differences in characteristics among 1,000 women with endometriosis based on extent of disease. *Fertil Steril* 2008;89:538-45.
10. Missmer SA, Hankinson SE, Spiegelman D, Barbieri RL, Malspeis S, Willett WC, et al. Reproductive history and endometriosis among premenopausal women. *Obstet Gynecol* 2004;104:965-74.
11. Giudice LC. Clinical practice. Endometriosis. *N Engl J Med* 2010;362:2389-98.
12. Hediger ML, Hartnett HJ, Louis GM. Association of endometriosis with body size and figure. *Fertil Steril* 2005;84:1366-74.
13. Missmer SA, Hankinson SE, Spiegelman D, Barbieri RL, Marshall LM, Hunter DJ. Incidence of laparoscopically confirmed endometriosis by demographic, anthropometric,

and lifestyle factors. *Am J Epidemiol* 2004;160:784-96.

14. Parazzini F, Cipriani S, Bianchi S, Gotsch F, Zanconato G, Fedele L. Risk factors for deep endometriosis: a comparison with pelvic and ovarian endometriosis. *Fertil Steril* 2008;90:174-9.
15. Treloar SA, Bell TA, Nagle CM, Purdie DM, Green AC. Early menstrual characteristics associated with subsequent diagnosis of endometriosis. *Am J Obstet Gynecol* 2010;202:534.e1-6.
16. De Ceglie A, Bilardi C, Bianchi S, Picasso M, Di Muzio M, Trimarchi A, et al. Acute small bowel obstruction caused by endometriosis: a case report and review of the literature. *World J Gastroenterol* 2008;14:3430-4.
17. Varras M, Kostopanagiotou E, Katis K, Farantos Ch, Angelidou-Manika Z, Antoniou S. Endometriosis causing extensive intestinal obstruction simulating carcinoma of the sigmoid colon: a case report and review of the literature. *Eur J Gynaecol Oncol* 2002;23:353-7.
18. Revised American Society for Reproductive Medicine classification of endometriosis: 1996. *Fertil Steril* 1997;67:817-21.
19. Duffy JM, Arambage K, Correa FJ, Olive D, Farquhar C, Garry R, et al. Laparoscopic surgery for endometriosis. *Cochrane Database Syst Rev* 2014;CD011031.