

## Colon Cancer with the First Manifestation of Upper Gastrointestinal Bleeding: A Case Report

Ahmad Hormati<sup>1,2</sup>, Saeed Madani<sup>3</sup>, Mohammad Reza Ghadir<sup>4</sup>, Sajjad Rezvan<sup>\*5</sup>

<sup>1</sup> Assistant Professor of Gastroenterology and Hepatology, Gastroenterology & Hepatology Disease Research Center, Qom University of Medical Sciences, Beheshti Hospital, Qom, Iran

<sup>2</sup> Gastrointestinal and Liver Disease Research Center, Iran University of Medical Sciences, Firoozgar Hospital, Tehran, Iran

<sup>3</sup> Assistant Professor, Department of Surgery, Qom University of Medical Sciences, Qom, Iran

<sup>4</sup> Professor of Gastroenterology and Hepatology, Gastroenterology & Hepatology Disease Research Center, Qom University of Medical Sciences, Beheshti Hospital, Qom, Iran

<sup>5</sup> Radiology Resident, Rafsanjan University of Medical Sciences, Rafsanjan, Iran

### ABSTRACT

Cancer is one of the most important causes of mortality in the world after cardiovascular disease. Currently, one of the most common cancers in the gastrointestinal tract in Iran and the whole world is colorectal cancer, which is ranked third in Iranian men and ranked fourth in Iranian women.

Colorectal cancer manifestations include lower gastrointestinal bleeding, abdominal pain, changes in bowel habit, symptoms of iron deficiency anemia, obstruction, and intestinal perforation, and in rare cases upper gastrointestinal bleeding. The upper gastrointestinal bleeding is a rare manifestation of colonic cancer but it may exist. A few case reports have been published in this regard. Our case is a transverse colon invasive adenocarcinoma with extension to the second part of the duodenum, which was referred to with the complaint of hematemesis.

**Keywords:** Cancer, Colorectal, Hematemesis, Gastrointestinal Bleeding

*please cite this paper as:*

Hormati A, Madani S, Ghadir MR, Rezvan S. Colon Cancer with the First Manifestation of Upper Gastrointestinal Bleeding: A Case Report. *Govaresh* 2019;24:95-99.

#### \*Corresponding author:

Sajjad Rezvan, MD

Radiology Resident, Rafsanjan University of Medical Sciences, Rafsanjan, Iran

Telefax: + 98 25 36122053

E-mail: rezvansajad@yahoo.com

Received: 23 Nov. 2018

Edited: 04 Apr. 2019

Accepted: 04 Apr. 2019

## گزارش یک مورد سرطان کولون با اولین تظاهر خونریزی گوارشی فوقانی

احمد حرمتی<sup>۱</sup>، سعید مدنی<sup>۲</sup>، محمدرضا قدیر<sup>۳</sup>، سجاد رضوان<sup>۴\*</sup>

<sup>۱</sup> استادیار، مرکز تحقیقات گوارش و کبد دانشگاه علوم پزشکی قم، بیمارستان شهید بهشتی، قم، ایران  
<sup>۲</sup> مرکز تحقیقات گوارش و کبد، دانشگاه علوم پزشکی ایران، بیمارستان فیروزگر، تهران، ایران  
<sup>۳</sup> استادیار، گروه جراحی، دانشگاه علوم پزشکی قم، بیمارستان شهید بهشتی، قم، ایران  
<sup>۴</sup> استاد، مرکز تحقیقات گوارش و کبد دانشگاه علوم پزشکی قم، بیمارستان شهید بهشتی، قم، ایران  
<sup>۵</sup> دستیار رادیولوژی، دانشگاه علوم پزشکی رفسنجان، رفسنجان، ایران

مقاله گزارش مورد

## چکیده

سرطان‌ها یکی از عوامل کشنده در جهان پس از بیماری‌های قلبی و عروقی می‌باشند. در حال حاضر یکی از شایعترین سرطان‌های دستگاه گوارش در سطح جهان و ایران سرطان کولورکتال است که از نظر بروز در مردان ایرانی رتبه سوم و در زنان ایرانی رتبه چهارم را به خود اختصاص داده است. تظاهرات سرطان کولورکتال شامل خونریزی گوارشی تحتانی، درد شکم، تغییر در اجابت مزاج، علائم آنمی فقر آهن، علائم انسداد و پرفوراسیون روده و در موارد نادری خونریزی گوارشی فوقانی است. خونریزی گوارشی فوقانی یک تظاهر نادر برای سرطان کولون می‌باشد، اما ممکن است که وجود داشته باشد. گزارش‌های موردی اندکی در این ارتباط به چاپ رسیده است. در اینجا گزارش یک نمونه آدنوکارسینوم مهاجم کولون عرضی با گسترش به قسمت دوم دئودنوم است که با شکایت هماتمز مراجعه داشته است.

کلید واژه: سرطان، کولورکتال، هماتمز، خونریزی گوارشی

گوارش/ دوره ۲۴، شماره ۲/ تابستان ۱۳۹۸/ ۹۵-۹۹

## سابقه یا زمینه:

سرطان‌ها یکی از عوامل کشنده در جهان پس از بیماری‌های قلبی و عروقی می‌باشند. (۱) این بیماری‌ها دومین علت مرگ و میر در کشور های توسعه یافته و سومین عامل مرگ و میر در کشورهای کمتر توسعه یافته می‌باشد. (۲) سرطان در ایران پس از بیماری‌های قلبی - عروقی و سوانح، سومین علت مرگ و میر به شمار می‌آید. (۳)

سرطان کولورکتال سومین بدخیمی شایع در سطح جهان و دومین علت مرگ ناشی از سرطان‌ها در ایالت متحده آمریکا می‌باشند. (۴) بررسی میزان بروز و شیوع سرطان‌ها در ایران طی سال‌های ۶۵ تا ۷۵ بیانگر افزایش سرطان کولورکتال بوده است، بصورتی که از رتبه نهم

## \*نویسنده مسئول: سجاد رضوان

دستیار رادیولوژی، دانشگاه علوم پزشکی رفسنجان، رفسنجان، ایران

تلفن و نمابر: ۰۲۵-۳۶۱۲۲۰۵۳

پست الکترونیک: rezvansajad@yahoo.com

تاریخ دریافت: ۹۷/۹/۲

تاریخ اصلاح نهایی: ۹۸/۱/۱۵

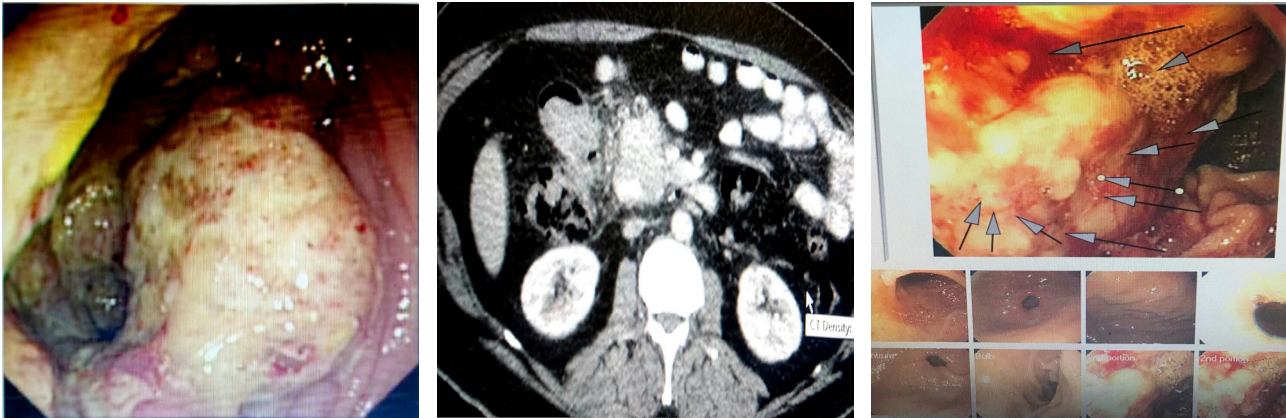
تاریخ پذیرش: ۹۸/۱/۱۶

به رتبه پنجم صعود کرده است. در حال حاضر یکی از شایع‌ترین سرطان‌های دستگاه گوارش در ایران سرطان کولورکتال است که از نظر بروز در مردان ایرانی رتبه سوم و در زنان ایرانی رتبه چهارم را به خود اختصاص داده است. (۵)

سرطان کولورکتال دارای دو نوع ارثی و تک‌گیر می‌باشد که تقریباً ۸۰ درصد موارد آن اسپورادیک و ۲۰ درصد موارد دیگر وراثتی می‌باشد. (۶) عوامل خطر سرطان کولورکتال شامل چاقی، رژیم کم سبزی و میوه، بی‌تحرکی و سیگار می‌باشد. (۷) بروز سرطان کولورکتال هم در زنان و هم مردان در حدود ۴۰ سالگی شروع به افزایش می‌کند و در سن ۵۰ سالگی به اوج شیوع خود می‌رسد به طوری که ۹۲ درصد سرطان‌های کولورکتال در افراد ۵۰ سال و بالاتر تشخیص و گزارش شده‌اند. (۸)

شایع‌ترین تظاهر سرطان کولورکتال خونریزی گوارشی تحتانی همراه با علائم دیگری همچون کاهش وزن، درد شکم و تغییر در اجابت مزاج و پرفوراسیون می‌باشد. گزارش‌های اندکی در رابطه با خونریزی گوارشی فوقانی به عنوان اولین تظاهر سرطان‌های کولورکتال وجود دارد. مکانیسم این تظاهر شامل تهاجم مستقیم تومور به معده و یا متاستاز به ورید پورت و ایجاد واریس معده می‌باشد. (۹-۱۱)

در این مقاله به گزارش یک مورد سرطان کولون عرضی با توده متاستاتیک به قسمت دوم دئودنوم که با تظاهر خونریزی گوارشی فوقانی مراجعه کرده بود می‌پردازیم.



شکل ۱: اندوسکوپی بیمار، مری و معده نرمال و توده در قسمت دوم دئودنوم

شکل ۲: سی تی اسکن شکم، دست اندازی توده کولون عرضی به دئودنوم

شکل ۳: کولونوسکوپی بیمار، توده کولون عرضی نزدیک خم کبدي

### گزارش مورد:

آقای ۶۵ ساله ای با شکایت درد اپیگاستر و هماتمز مراجعه می کند. درد بیمار مختصر و مبهم در اپیگاستر و اطراف ناف بود و هماتمز بصورت ترشحات دانه های شبیه قهوه<sup>۱</sup> مختصر داشت. بیمار سابقه ای از ملنا و هماتوئیزی و تغییر در اجابت مزاج را ذکر نمی کرد. مصرف الکل و سیگار و داروهای ضد انعقاد و داروهای ضد التهابی غیر استروئیدی<sup>۲</sup> نداشت و همچنین سابقه ی بیماری هایی مثل پپتیک اولسر و بیماری های کبدي و کلیوی و کاهش وزن را ذکر نمی کرد. در معاینه هوشیار و علائم حیاتی پایدار بود. در معاینه دهان و حلق نکته خاصی نداشت و در معاینه شکم تندرئس مختصر اپیگاستر یافت شد.

در آزمایش هموگلوبین ۱۳/۹ گرم/دسی لیتر داشت و بقیه آزمایش های بیمار نرمال بود.

با توجه به وجود اندیکاسیون در این بیمار برای وی اندوسکوپی انجام شد که مری و معده نرمال بود و توده ای در قسمت دوم دئودنوم رویت شد. (شکل ۱) که از این توده بیوپسی تهیه و برای پاتولوژی ارسال شد.

در قدم بعدی با تشخیص احتمالی تومور پری آمپولری و پانکراس ام ار سی پی<sup>۳</sup> انجام شد که مجاری نرمال بود.

سی تی اسکن شکم و لگن انجام شد که تومور کولون عرضی نزدیک خم کبدي در مجاورت دئودنوم داشت. (شکل ۲)

سپس برای بیمار کولونوسکوپی انجام شد که توده بزرگ با علائم انسداد نسبی نزدیک خم کبدي داشت. (شکل ۳)

جواب پاتولوژی آدنو کارسینوم کولون گزارش شد.

کموتراپی برای بیمار شروع شد و سپس کولکتومی از سکوم تا خم طحالی به همراه جراحی ویپل برای درگیری دئودنوم انجام شد و کموتراپی بعد از جراحی ادامه پیدا کرد.

1. Coffee ground
2. Nonsteroidal anti-inflammatory drugs
3. Magnetic Resonance Cholangiopancreatography (MRCP)

### بحث:

خونریزی گوارشی فوقانی یک تظاهر نادر برای سرطان کولون می باشد اما ممکن است که وجود داشته باشد. گزارش های موردی اندکی در این رابطه چاپ شده است. (۱۲) در این مورد یک نمونه آدنوکارسینوم مهاجم کولون عرضی با گسترش به قسمت دوم دئودنوم می باشد که با شکایت هماتمز مراجعه کرده بود.

در حال حاضر یکی از شایعترین سرطان های دستگاه گوارش در سطح جهان و ایران سرطان کولورکتال است که از نظر بروز در مردان ایرانی رتبه سوم و در زنان ایرانی رتبه چهارم را به خود اختصاص داده است. این سرطان روند صعودی در کشور داشته است و موارد جدید سرطان همواره در حال افزایش است. مطالعات انجام شده در ایران نشان دهنده افزایش روند میزان مرگ و میر سرطان کولورکتال است. میزان بقا و بروز سرطان کولورکتال در استان های مختلف ایران با هم متفاوت است که به احتمال زیاد نشان دهنده نقش عوامل محیطی در بروز این سرطان است. (۵)

تظاهرات سرطان کولورکتال شامل خونریزی گوارشی تحتانی، درد شکم، تغییر در اجابت مزاج، علائم آنمی فقر آهن، علائم انسداد و پرفوراسیون روده و در موارد نادری خونریزی گوارشی فوقانی می باشد. برای تشخیص سرطان کولورکتال از یک سری پارامترهای تشخیصی مثل کولونوسکوپی، بیوپسی، سی تی اسکن و آزمایش های خونی کمک گرفته می شود.

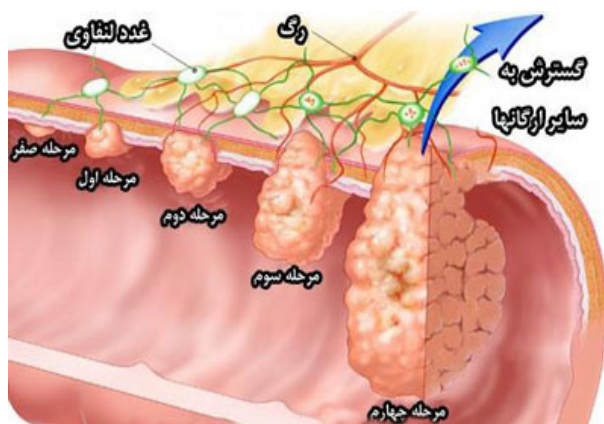
مرحله بندی سرطان کولون بر اساس سیستم TNM بصورت ذیل می باشد. (جدول ۱) (شکل ۴)

### روش های درمانی سرطان کولون

یک تیم شامل متخصصان گوارش، جراحان روده بزرگ و رکتال، انکولوژی، انکولوژی رادیولوژی، رادیولوژیست ها و پاتولوژیست ها برای درمان سرطان روده بزرگ باید همکاری کنند.

جدول ۱: مرحله بندی سرطان کولون بر اساس سیستم TNM

Stage 0	کارسینوم درجا بدون درگیری لنف نود و متاستاز
Stage 1	تهاجم تومور به لایه ساب موکوس (T1) یا موسکولاریس پروپریا (T2) بدون درگیری لنف نود و متاستاز
Stage 2	تهاجم به لایه عضلانی (T3) یا ارگان های مجاور (T4) بدون درگیری لنف نود یا متاستاز
Stage 3	درگیری لنف نود به همراه هر یک از موارد بالا
Stage 4	وجود متاستاز



شکل ۴: مرحله بندی سرطان کولون

درمان سرطان کولون بسته به مرحله و جایگاه تومور تفاوت دارد. (۱۴) به طور کلی سه روش درمانی جهت درمان سرطان روده بزرگ وجود دارد که شامل جراحی، پرتودرمانی و شیمی درمانی و عوامل بیولوژیک است.

### جراحی

جراحی شایع ترین روش درمانی در تمامی مراحل سرطان به حساب می آید. این روش به طرق مختلف انجام می شود و براساس نظر پزشک و مرحله سرطان، روش های جراحی متفاوت است.

انواع مختلف جراحی در سرطان کولورکتال شامل موارد زیر می باشد: (۱۵)

- ۱- همی کولکتومی راست: برای ضایعات سکوم و کولون صعودی
- ۲- همی کولکتومی راست وسیع: برای ضایعات پروگزیمال کولون عرضی
- ۳- همی کولکتومی چپ: برای ضایعات خم طحالی و کولون نزولی
- ۴- کولکتومی سیگموئید: برای ضایعات سیگموئید
- ۵- توتال کولکتومی با آناستوموز ایلئورکتال: برای بیماران سرطان های غیرپولیپوزی ارثی کولورکتال<sup>۱</sup> و پولیپوز ادنوماتوز فامیلیال<sup>۲</sup> و سرطان های متاکرونوس در سگمان های مجزای کولون

### پرتودرمانی

در این روش از اشعه X با انرژی بالا برای از بین بردن سلول های سرطانی و کوچک نمودن اندازه تومور استفاده می شود. پرتودرمانی به تنهایی یا همراه با جراحی و شیمی درمانی انجام می شود.

عوارض جانبی پرتودرمانی: شایع ترین عوارض جانبی پرتودرمانی خستگی، واکنش پوستی در محل برخورد اشعه با پوست و کاهش اشتها می باشد. همچنین ممکن است این روش منجر به کاهش گلبول های سفید خون شود. در بسیاری از موارد این عوارض دایمی نیستند و قابل کنترل و درمان اند.

### شیمی درمانی (کمو تراپی)

در این روش، از داروهایی مثل ۵-فلوراوراسیل<sup>۳</sup> و کاپسیتابین<sup>۴</sup> و اگزالی پلاتین<sup>۵</sup> و ایرینوتکان<sup>۶</sup> و یا ترکیب چند دارو با هم جهت از بین بردن سلول های سرطانی استفاده می شود. در بین رژیم های مختلف

1. Hereditary nonpolyposis colorectal cancer (HNPCC)
2. Familial adenomatous polyposis (FAP)
3. Fluorouracil (5-FU)
4. Capecitabine
5. Oxaliplatin
6. Irinotecan

شیمی درمانی، رژیم ترکیبی ۵-فلوراوراسیل و اگزالی پلاتین شایع ترین رژیم درمانی مورد استفاده است. (۱۴) در این روش داروها به صورت دوره ای تجویز می شوند؛ یعنی دوره درمانی با یک دوره استراحت ادامه می یابد و بعد از آن، از ابتدا دوره درمانی شروع می شود.

رژیم های شیمی درمانی متعددی در درمان به کار می رود که پایه و اساس همه آنها داروی ۵-فلوراوراسیل می باشد. داروی ۵-فلوراوراسیل تزریقی بیش از ۴۰ سال پیش به عنوان داروی مؤثر در خط اول درمان متاستاز سرطان کولورکتال استفاده شده است و در بیشتر رژیم های درمانی و تسکینی<sup>۷</sup> موجود است. مشتقات خوراکی این دارو نیز امروز در دسترس است که از جمله رایج ترین آنها کپسیتابین می باشد. اثرات سیتوتوکسیک ۵-فلوراوراسیل از طریق متابولیت های آن اعمال می شود. دی هیدروپیریمیدین دهیدروژناز آنزیم اولیه در کاتابولیسم ۵-فلوراوراسیل است که ۸۰ درصد ۵-فلوراوراسیل را در کبد تخریب می کند. فعالیت این آنزیم برای پیش بینی اثر و عوارض این دارو مهم می باشد. متاسفانه اندازه گیری فعالیت این آنزیم قبل از شروع درمان با ۵-فلوراوراسیل و مشتقات آن در کشور ما معمول نیست و در حال حاضر حداقل کاری که می توان برای بیماران کرد تعیین رژیم های مؤثر و کم عارضه ترکیبی شیمی درمانی می باشد. (۱۶)

شیمی درمانی در سرطان کولورکتال به صورت درمان کمکی به جراحی در برخی از بیماران پر خطر مرحله II بیماری و در بیماران

7. Palliative

بعد از آن که جراح تمامی سلول‌ها و بافت سرطانی را از طریق جراحی برداشت، یک دوره شیمی‌درمانی نیز داده می‌شود تا سلول‌های سرطانی باقی‌مانده نیز، در صورت وجود از بین بروند. از عوارض جانبی شیمی‌درمانی می‌توان به عفونت، خستگی، ریزش موی موقتی، زخم‌های دهانی، کاهش کلی سلول‌های خونی و غیره اشاره کرد.<sup>(۱۷و۱۸)</sup>

### عوامل بیولوژیک

شامل داروهای بواسیزوماب<sup>۳</sup>، سیتوکسیماب<sup>۴</sup> و غیره می‌باشد.<sup>(۱۹)</sup>

3. Bevacizumab  
4. Cetuximab

مرحله III و حتی مرحله IV قابل برداشتن<sup>۱</sup> و نیز به صورت تسکین بخش در مرحله بیماری متاستاتیک استفاده می‌شود. یک متآنالیز بزرگ که مطالعات کارآزمایی بالینی تصادفی شده را در مورد درمان‌های کمکی از سال ۱۹۸۶ بررسی نمود، افزایش بقاء کلی و کاهش مرگ و میر در گروه شیمی‌درمانی کمکی را نشان داد. آزمون‌های بالینی که رژیم بر پایه ۵-فلوراوراسیل را با جراحی تنها مقایسه کرده اند تأثیر قابل توجهی را در بقاء بدون بیماری ۵ ساله برای بیماران مرحله III که شیمی‌درمانی دریافت کرده اند را نشان داده است. طول مدت شیمی‌درمانی ۶ ماه توصیه شده و تأثیر بیشتری در درمان‌های طولانی تر ۹ و ۱۲ ماهه دیده نشده است. امروزه رژیم‌های حاوی اگزالی پلاتین و در این میان فول فاکس<sup>۲</sup> رایج ترین رژیم شیمی‌درمانی مورد استفاده است.<sup>(۱۶)</sup>

1. Resectable  
2. FOLFOX

## REFERENCES

- Aghajani H, Etemad K, Goya MM, Ramezani R, Modirian M, Nadali F. Iranian Annual Cancer Registration Report 2008-2009. Ministry Of Health & Medical Education Health Deputy. Center for disease control and prevention, Cancer Control Office. *Tandis* 2011.
- Jemal A, Siegel R, Ward E, Hao Y, Xu J, Murray T, et al. Cancer statistics 2008. *CA Cancer J Clin* 2008;58:71-96.
- Mousavi SM, Gouya MM, Ramazani R, Davanlou M, Hajsadeghi N, Seddighi Z. Cancer incidence and mortality in Iran. *Ann Oncol* 2009;20:556-63.
- Safaei A, Moghimi DB, Fatemi S, Ghiyasi S, Zali M. Epidemiology of colorectal Cancer: Study the recorded cases in 1379- 86. *Tabib Sargh* 2007;9:209-16.
- Fakheri H, Janbabai G, Bari Z, Eshqi F. The Epidemiologic and Clinical-Pathologic Characteristics of Colorectal Cancers from 1999 to 2007 in Sari, Iran. *J Mazandaran Univ Med Sci* 2008;18:58-66.
- Haghighi MM, Mohebbi SR, Najjar Sadeghi R, Vahedi M, Ghiasi S, Zali MR. Association between the 1793G>A MTHFR Polymorphism and Sporadic Colorectal Cancer in Iran. *Asian Pac J Cancer Prev* 2008;9:659-62.
- Center MM, Jemal A, Smith RA, Ward E. Worldwide variations in colorectal cancer. *CA Cancer J Clin* 2009;59:366-78.
- Azizi F, Hatami G, Hjnghorbani M. Epidemiology and Control of Common Disorders in Iran. *Tehran Publications Khosravi* 2010.
- Thorpe B, Applebaum B, Esquivel RF, Krouse RS, Fass R. Colon cancer presenting as upper-GI bleeding. *Gastrointest Endosc* 2006;63:343-5.
- Waintraub DJ, Toth PJ, Felig DM. Colon Cancer Presenting as an upper gastrointestinal bleed. *Clin Gastroenterol Hepatol* 2015;13:125-6.
- Hormati A, Ghadir MR, Alemi F, Zojaji M. Necrotizing Fasciitis Due to Colonic Perforation after Colonoscopy; A Case Report. *Govaresh* 2019;24:52-6.
- Schabel SI, Rogers CI, Rittenberg GM. Duodeno-duodenal fistula-a manifestation of carcinoma of the colon. *Gastrointest Radiol* 1978;3:15-7.
- PDQ Adult Treatment Editorial Board. Colon Cancer Treatment (PDQ®): Patient Version. 2019 Jan 10. In: PDQ Cancer Information Summaries [Internet]. Bethesda (MD): National Cancer Institute (US); 2002-. Available from: <https://www.ncbi.nlm.nih.gov/books/NBK65880/>
- Moradi-Marjaneh R, Hassanian SM, Avan A, Khazaei M. Role of Curcumin in Prevention and Treatment of Colorectal Cancer: The Mechanisms. *J Isfahan Med Sch* 2017;35: 969-77.
- Violi V, Pietra N, Grattarola M, Sarli L, Choua O, Roncoroni L, et al. Curative surgery for colorectal cancer: long-term results and life expectancy in the elderly. *Dis Colon Rectum* 1998;41:291-8.
- Sadeghi Ivani M, Aldavood A, Salek R. A survey of prevalence of colorectal chemotherapy side effects. *Med J Mashhad Univ Med Sci* 2014;57:822-8.
- Goldberg RM, Sargent DJ, Morton RF, Fuchs CS, Ramanaathan RK, Williamson SK, et al. A randomized controlled trial of fluorouracil plus leucovorin, irinotecan, and oxaliplatin combinations in patients with previously untreated metastatic colorectal cancer. *J Clin Oncol* 2004;22:23-30.
- Haller DG, Catalano PJ, Macdonald JS, O'Rourke MA, Frontiera MS, Jackson DV, et al. Phase III study of fluorouracil, leucovorin, and levamisole in high-risk stage II and III colon cancer: final report of Intergroup 0089. *J Clin Oncol* 2005;23:8671-8.
- Hurwitz H, Fehrenbacher L, Novotny W, Cartwright T, Hainsworth J, Heim W, et al. Bevacizumab plus irinotecan, fluorouracil, and leucovorin for metastatic colorectal cancer. *N Engl J Med* 2004;350:2335-42.