

گزارش مورد : همانژیوم طحالی بزرگ و علامت دار

دکتر سپیده حق ازل^{*}، دکتر عبدالصمد غراوی^{**}، دکتر علی باستانی^{**}، دکتر تینا شوشتری زاده^{***}

^{*} فوق تخصص گوارش بالغین

^{**} دستیار داخلی، دانشگاه علوم پزشکی قزوین

^{***} متخصص آسیب شناسی، استادیار دانشگاه علوم پزشکی ایران

چکیده

زمینه یا سابقه

تومورهای عروقی شایعترین تومورهای اولیه طحال هستند که انواع خوش خیم یا بدخیم دارند. یکی از انواع این تومورها همانژیوم است که جزء تومورهای عروقی طحال و خوش خیم است. همانژیوم سیر کند دارد و اندازه های بزرگ آن نادر است. این تومور در اغلب موارد بدون علامت است و بیشتر به صورت اتفاقی در زمان رادیوگرافی، لاپاراتومی یا اتوپسی دیده می شود.

شرح مورد

بیمار خانم جوانی با علائم تهوع، استفراغ، خونریزی از بینی و بزرگی شدید طحال بستری شد. در بررسیهای رادیوگرافیک همانژیوم طحالی مطرح گردید پس از اسپلنکتومی و بررسی یافته های آسیب شناسی، تشخیص مورد تأیید قرار گرفت. علائم آزمایشگاهی و بالینی بیمار پس از جراحی بهبود یافت.

نتیجه گیری

به نظر میرسد توده های طحالی گرچه ناشایع هستند، اما بررسی و پیگیری بالینی، آزمایشگاهی و رادیوگرافیک بیماران می تواند راهگشای تشخیص درست باشد. در بیماران علامت دار، با توجه به خطر بالای بیوپسی سوزنی از ضایعات طحالی، طحال برداری می تواند پایان بخش شک تشخیصی و علائم و نشانه های بیماری باشد.

کلیدواژه: همانژیوم، اسپلنومگالی، نئوپلاسم عروقی

گوارش / دوره ۱۳، بهار ۱۳۸۷، ۳۵ - ۳۸

زمینه یا سابقه

تومورهای عروقی شایعترین تومورهای اولیه طحال هستند که انواع خوش خیم یا بدخیم دارند. یکی از انواع این تومورها همانژیوم است که گاهی به صورت اتفاقی در زمان طحال برداری به علل دیگر تشخیص داده

نویسنده مسئول: تهران، خیابان کارگر شمالی، بیمارستان دکتر شریعتی،

مرکز تحقیقات گوارش و کبد

تلفن و نمابر: ۸۸۲۲۰۰۲۶

آدرس الکترونیکی: sephagh@ams.ac.ir

تاریخ دریافت: ۸۷/۲/۴ تاریخ اصلاح نهایی: ۸۷/۳/۴

تاریخ پذیرش: ۸۷/۴/۷

می شود. (۱)

شایعترین تومورهای خوش خیم طحال لنفانژیوم و همانژیوم هستند. این تومورها اکثراً به طور اتفاقی در حین بررسیهای رادیوگرافی، لاپاراتومی یا اتوپسی یافت می شوند. (۲)

شیوع همانژیوم در اتوپسی بین ۰/۳٪ تا ۱۴٪ می باشد و بیشتر در بالغین و در سنین بین ۳۰ تا ۵۰ سالگی یافت می شود. سیر رشد همانژیوم به طور معمول کند است. نشانه ها و عوارض این بیماری نیز بروز دیررسی دارند. در بسیاری از موارد نیز بیماران بدون علامت هستند. (۳)

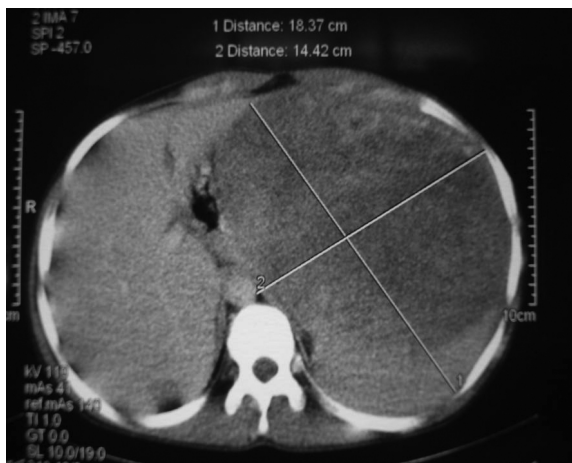همانژیوم طحالی به صورت علامت دار، با اندازه بزرگ و با رشد نسبتاً سریع، یافته کمتر شایعی است که در بیمار ذیل در سن ۲۲ سالگی و با رشد نسبتاً بارز دیده شده است.

جزء کیستیک وسیعی ندارند و به عنوان تومور خوش خیم طحال شناخته می شوند. (۴)

جدول ۱: آزمایش‌های شمارش خونی و آنزیم‌های کبدی

CBC	
WBC	4000/mm ³ (poly:51%, lymph 42%)
Hb (gr/dl)	8
Platelet	72000
PT	12.7 Sec.(INR=1.21)
LFT	
Alkaline phosphatase	125(80-300) U/l
Bilirubi T	0.7 mg/dl
D	0.4 mg/dl
AST	18 (5-40)U/l
ALT	16 (5-40)U/l

Corrected reticulocyte: 1.2%
 Albumin: 3.6 (3.5-5.2) gr/dl
 Total protein: 7.2 (6.2-8.2) gr/dl
 Wright, coombs Wright, mono test: negative
 ANA, Anti DNA (Elisa): negative



شکل ۱: سی تی اسکن بیمار با ماده حاجب

*nonhematolymphoid

**littoral cell angioma

شرح مورد

یک زن ۲۲ ساله به علت درد قسمت فوقانی و چپ شکم (lower Upper Quadrant-LUQ) بستری شد، درد بیمار در ابتدا به صورت درد مداوم و در قسمت فوقانی شکم بود، در مراجعات بعدی در طی یک سال درد بیشتر در LUQ متمرکز داشت. درد مداوم و بدون انتشار و مبهم و به صورت سنگینی حس می شد. بیمار تهوع، استفراغ پس از غذا و سیری زودرس داشت و به صورت متناوب از خونریزی بینی (اپیستاکسی) شاکی بود. در طی ۱ سال قبل از مراجعه علائم بیمار فزاینده بود و در مراجعات پزشکی قبلی اقدامات تشخیصی و درمانی به صورت علامتی پیگیری شده بود. در معاینه، علائم حیاتی طبیعی، بیمار رنگ پریده بود و تنها یافته ی دیگر اسپلنومگالی شدید تا حد ناف بود.

در معاینه شکم، کبد طبیعی، حساسیت لمسی (تندرنس) در اپیگاسترو و LUQ مشاهده گردید. بیمار لنفادنوپاتی بارزی نداشت. در بررسی‌های اولیه، کاهش دو رده سلولی خونی (بای سیتوپنی) مشخص گردید. آزمایش‌های دیگر اعم از آنزیم‌های کبد، آلبومین و پروتئین سرم، PT، آزمایش‌های رایت و ویدال، هیپاتیت‌های ویروسی B، C و آزمایش HIV (human immunodeficiency virus) و بررسی مغز استخوان یافته غیر طبیعی را نشان ندادند (جدول ۱).

سونوگرافی توده طحالی را تأیید کرد. در آندوسکوپی فوقانی، بیمار یافته غیر طبیعی نداشت. سی تی اسکن شکم با ماده حاجب خوراکی و وریدی طحال را به ابعاد ۱۸ در ۱۴ سانتی متر نمایان ساخت که قسمت اعظم آن توده ای غیر یکنواخت بود که حاشیه آن از طحال قابل افتراق نبود و احتمال همانژیوم مطرح شد. این توده در مقایسه با سی تی اسکن ۳ ماه پیش بیمار رشد ۴ سانتی متری را نشان می داد (شکل ۱).

به علت علائم پیشرونده، بیمار جهت طحال برداری (اسپلنکتومی) معرفی شد و در پیگیری ۲ ماهه بیمار پس از جراحی، علائم بالینی و آزمایشگاهی بهبود یافته بود (شکل ۲). در آخرین مراجعه پلاکت به بیش از ۵۰۰/۰۰۰ در میلی متر مکعب رسید.

در بررسی آسیب شناسی که ۳ بار انجام شد، در ۲ مورد تشخیص همانژیوم طحالی با خونریزیهای وسیع داخل تومور تأیید و در ۱ مورد احتمال لنفانژیوم مطرح شده بود. در لام بیمار گوشه‌هایی از طحال طبیعی نیز قابل رویت بود (شکل ۳).

بحث

تومورهای اولیه طحال ناشایع و به صورت زیر تقسیم بندی می شوند: تومورهای لنفوئید، غیر هماتولنفوئید، و ضایعات تومور مانند. تومورهای عروقی شایعترین نوع غیر هماتولنفوئید* هستند. غیر از همانژیوم دیگر تومورهای کمتر شایع عروقی عبارتند از هامارتوم لنفانژیوم و آنژیوم لیتورال سل** (۳).

کیستهای واقعی در طحال نیز به این قرارند: اپیدرموئید، درموئید و بامنشا لنفانژیوماتوز یا همانژیوماتوز. البته همه همانژیوماتوز یا لنفانژیوماتوزهای طحال

است، این ضایعه می تواند با هیپراسپلنسیسم شدید و عوارض دیگر همراه باشد. (۸)

همانژیوم منتشر طحال در یک مرد ۵۹ ساله گزارش شده است. در این مورد خونریزی داخل همانژیوم بدون پارگی طحال که یک عارضه بالقوه کشنده است، دیده شده است. (۹)

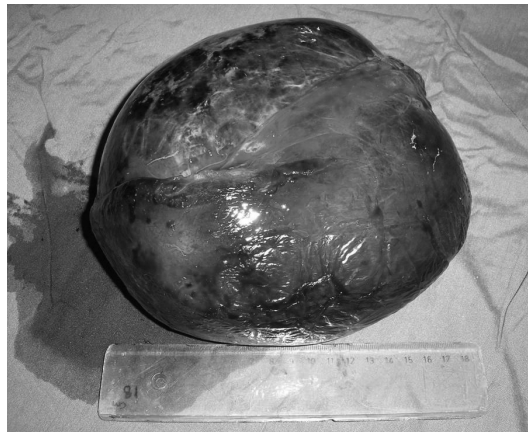در بیمار بحث شده ما نیز خونریزی داخل تومور در آسیب شناسی مورد تأیید قرار گرفته است. عوارض همانژیوم شامل پارگی، هیپراسپلنسیسم و دژنراسیون بدخیم است. پارگی به عنوان شایعترین عارضه در ۲۵٪ موارد اتفاق می افتد. (۳)

درمان در ضایعات بزرگ همانژیوم طحال می تواند طحال برداری، آمبولیزاسیون**، یا هر دو باشد. (۱۰)

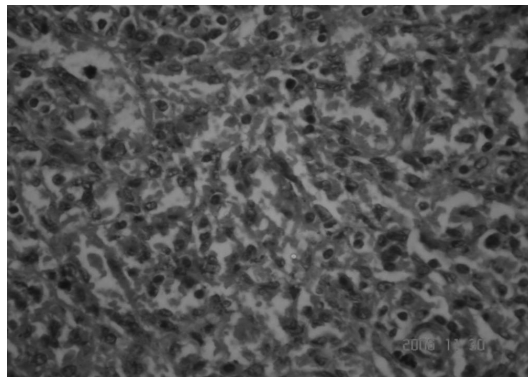
جراحی در موارد زیر ضرورت دارد: احتمال پارگی طحال (rupture)، اندازه خیلی بزرگ یا در موارد اختلال انعقادی (coagulopathy).

در همانژیوم کبدی گاه برای تشخیص قطعی و نهایی از بیوپسی سوزنی با هدایت*** سونوگرافی یا سی تی اسکن بهره می برند اما بیوپسی سوزنی طحال در همانژیوم با سوزن باریک نیز می تواند مخاطره آمیز باشد و بافت بدست آمده شامل سلولهای آندوتلیال و گلبولهای قرمز معمولاً برای تشخیص افتراقی غیر اختصاصی است. (۷)

یافته های آسیب شناسی نیز در بیشتر موارد حکایت از تکثیر کانالهای عروقی بدون کپسول با اندازه های مختلف از کاپیلر (مویرگی) تا کاورنوی (حفره ای) دارد و بیشتر ضایعات کمتر از ۲ سانتی متر هستند. (۳)



شکل ۲: طحال پس از جراحی



شکل ۳: بافت طحالی کنار تومور (X40)

نتیجه گیری

به نظر می رسد توده های طحالی گرچه ناشایع هستند، اما بررسی و پیگیری بالینی، آزمایشگاهی و رادیوگرافیک بیماران می تواند راهگشای تشخیص درست باشد. در بیماران علامت دار، با توجه به خطر بالای بیوپسی سوزنی در ضایعات طحالی، طحال برداری می تواند پایان بخش شک تشخیصی و علائم و نشانه های بیماری باشد.

کلیه کیستهای غیر معمول (آتیپیک) باید در طحال هر ۳-۶ ماه پیگیری شوند. این کار با سی تی اسکن یا (Magnetic Resonance Imager) انجام می شود. (۵)، اما در کیست های ساده یا کلسیفیکاسیونهای طحالی و در موارد بدون علامت نیازی به پیگیری نیست.

یک گزارش، تجربه ۸ ساله ای از همانژیوم طحالی در مایو کلینیک* را بررسی کرده است که بدین قرار است: ۳۲ بیمار با تشخیص همانژیوم طحالی در این مرکز شناخته شده اند. سن متوسط آنان ۲۳ تا ۹۴ سال با میانگین ۶۳ سال بوده است. ۱۷ نفر زن و ۱۵ نفر مرد بوده اند. ۶ بیمار با علائم ناشی از این ضایعه تشخیص داده شده اند و بقیه بدون علامت بوده اند. اندازه همانژیوم در این بیماران بین ۰/۳ تا ۷ سانتی متر بوده است. (۶)

نماهای رادیولوژیک در این تومور می توانند یکنواخت یا غیر یکنواخت باشند. در مروری رادیولوژیک و پاتولوژیک در ۱۰ بیمار همانژیوم طحالی در مدت ۱۵ سال نیز در سی تی اسکن مانند سونوگرافی دو طرح مشخص دیده شده است (الف) توده یکنواخت و توپر (solid)، (ب) توده مولتی سیستیک. (۷) در دو نوع شایعتر تومورهای طحالی یعنی همانژیوم و لنفانژیوم، سی تی اسکن می تواند حفره بندی های (لوکولاسیون های) متعدد را به خوبی نمایان سازد. (۴)

از نظر وسعت انتشار بیماری در طحال، همانژیوماتوز منتشر طحالی نادر

* Mayo clinic
** Ambolisation
*** guide

References

1. Beauchamp RD, Holzman MD, Fabian TC. Spleen. In: Townsend M, Beauchamp RD, Evers BM, et al, editors. Textbook of surgery. 17th ed. Philadelphia: Elsevier Saunders; 2004. p. 1689.
2. Goodman J, Newman MI, Chapman WC. Disorders of the spleen. In: Greer JP, Foerster J, Luckens JN, et al, editors. Clinical hematology. 11th ed. Philadelphia: Lippincott Williams Wilkins; 2004. p. 1903.
3. Abbott RM, Levy AD, Aguilera NS, Gorospe L, William M. Primary Vascular Neoplasms of the Spleen: Radiologic-Pathologic Correlation. *Radio Graphics* 2004; 24: 1137-63.
4. Coon WW. Splenectomy for conditions other than trauma. In: Zuidemo GD, Yeo CJ, editors. Shackelford's Surgery of the alimentary tract. 5th ed. Philadelphia: WB Saunders company; 2002. p. 556.
5. Völk M, Strotzer M. Diagnostic imaging of splenic disease. *Radiologe* 2006; 46: 229-43.
6. Willcox TM, Speer RW, Schlinkert RT, Sarr MG. Hemangioma of the spleen: presentation, diagnosis, and management. *J Gastrointest Surg* 2000; 4: 611-3.
7. Ros PR, Moser RP Jr, Dachman AH, Murari PJ, Olmsted WW. Hemangioma of the spleen: radiologic-pathologic correlation in ten cases. *Radiology* 1987; 162: 73-7.
8. Steininger H, Pfofe D, Marquardt L, Sauer H, Markwat R. Isolated diffuse hemangiomatosis of the spleen: case report and review of literature. *Pathol Res Pract* 2004; 200: 479-85.
9. Ejeckam GC. Diffuse cavernous hemangioma of the spleen. *Can J Surg* 1976; 19: 354-6.
10. Islam S, Newman EA, Strouse PJ, Geiger JD. Antiangiogenic therapy for a large splenic hemangioma. *Pediatr Surg Int* 2005; 21: x1007-10.

Huge and Symptomatic Splenic Hemangioma

Haghazali S*, Gharavi A**, Bastani A**, Shooshtarizadeh T***

*Digestive Disease Research Center, Medical Science University of Tehran

** Qazvin University of Medical Sciences

***Iran University of Medical Sciences

ABSTRACT

Background

Vascular neoplasms are the most common primary splenic tumors that include both benign and malignant variants. One of these variants is hemangioma which is a benign vascular tumor. Hemangiomas are slow growing and large tumors are rare. These tumors are most often incidental findings during imaging studies, laparotomy, or at autopsy.

Case Presentation

Herein, we presented a young lady presented with nausea, vomiting, epistaxis and huge splenomegaly.

Conclusions

Imaging studies suggested a hemangioma that was confirmed after splenectomy and pathologic study. In the follow-up, the patient was doing well.

Keywords: Hemangioma, Splenomegaly, Vascular neoplasm

Govareh/ Vol. 13, No. 3, Spring 2008; 35-38

Corresponding author

Sepideh Haghazali MD., Digestive Disease Research Center, Shariati Hospital, Kargar-e-Shomali Ave., Tehran, Iran.

Telefax: +98 21 88 22 0026

E-mail: sephagh@ams.ac.ir