

گزارش یک مورد نادر بیماری کرون با تظاهر اولیه آسیت اگزوداتیو

دکتر افشین هوشیار^۱، دکتر همایون واحدی^۲، دکتر مسعود ستوده^۳، دکتر سیدحسین میرمجلسی^۴
^۱ دستیار فوق تخصصی بیماریهای گوارش و کبد، مرکز تحقیقات بیماریهای گوارش و کبد، دانشگاه علوم پزشکی تهران
^۲ دانشیار، مرکز تحقیقات بیماریهای گوارش و کبد، دانشگاه علوم پزشکی تهران
^۳ استاد، مرکز تحقیقات بیماریهای گوارش و کبد، دانشگاه علوم پزشکی تهران
^۴ دانشیار، بخش گوارش، بیمارستان مهر

چکیده

در این گزارش، مرد ۲۶ ساله‌ای معرفی می‌شود که با تظاهر اولیه آسیت اگزوداتیو به عنوان عارضه بیماری کرون ایلتوکولیت شدید همراه درد شکم و اسهال شدید در بیمارستان بستری شد. آسیت در جریان بیماری کرون به ندرت دیده می‌شود و اغلب نتیجه بدخیمی همزمان، عفونت پریتونن یا ترمبوز ورید پورت یا کبدی است، اما در این بیمار شواهدی از موارد بالا و یا هرگونه التهابی در سایر اعضا، به غیر از روده، مشاهده نشد و سرانجام با تشخیص بیماری کرون تحت درمان قرار گرفت، به طوری که با شروع درمان ۵- آمینوسالیسیلیک اسید و استروئید، تمامی علائم و آسیت بیمار بهبود یافت و در حال حاضر، با مصرف روزانه ۱/۵ گرم مسالازین، بعد از یک سال پیگیری حال عمومی بیمار خوب است.

کلید واژه: آسیت، بیماری کرون، بیماری التهابی روده

گوارش / دوره ۱۲، شماره ۴، زمستان ۱۳۸۶، ۲۵۳-۲۵۵

تاریخ پذیرش: ۸۶/۱۱/۲۵

تاریخ اصلاح نهایی: ۸۶/۱۱/۲۴

تاریخ دریافت: ۸۶/۱۰/۲۷

شرح مورد

بیمار، آقای ۲۶ ساله‌ای است که با سابقه شروع تدریجی درد شکم کولیکی، اسهال از یک سال پیش و تشدید علائم از یک ماه قبل، همراه تب و لرز، در بیمارستان شریعتی بستری شد. درد شکم و دور ناف بیمار با الگوی مداوم بود و اسهال وی، جز در چندین نوبت که با قطرات خون همراه بود، غیر خونی و آبکی گزارش شد. حملات اسهال، ۶-۴ نوبت در روز با حجم زیاد و بدون تنسموس بود. بیمار از اسهال یاد درد طول شب شکایتی نداشت، اما وزنش حدود ۱۰ کیلوگرم (در طی ۶ ماه) کاهش پیدا کرده بود و حملات گهگاهی تب، ضعف، بیحالی و بی‌اشتهایی بدون تهوع و استفراغ داشت. وی اخیراً مسافرت نرفته یا آنتی‌بیوتیک مصرف نکرده بود و استفاده از مواد مخدر، الکل یا سیگار را تأیید نمی‌کرد. همچنین سابقه فامیلی و بیماریهای دوران کودکی را به یاد نمی‌آورد.

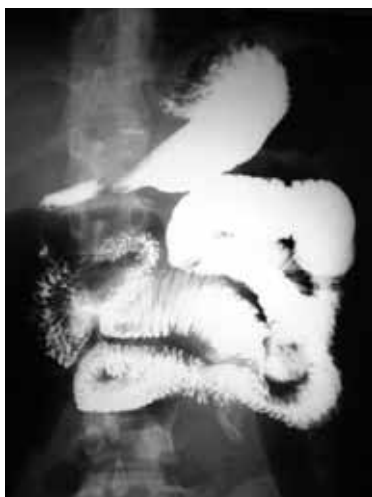علائم حیاتی بیمار به شرح زیر گزارش شدند: دمای بدن: ۳۸/۵ درجه سانتی‌گراد، تعداد ضربان قلب: ۱۱۵ عدد در دقیقه، تعداد تنفس: ۱۸ عدد در دقیقه و فشار خون: ۱۰۰/۸۰ میلی‌متر جیوه. در معاینه، بیمار لاغر و رنگ پریده بدون ادم محیطی، سیانوز و کلاپینگ بود. دیستانسیون شکمی منتشر بدون ارگانومگالی همراه تندرنس و Shifting dullness، که مطرح‌کننده وجود آسیت بود، وجود داشت. سایر معاینات بالینی،

زمینه و هدف

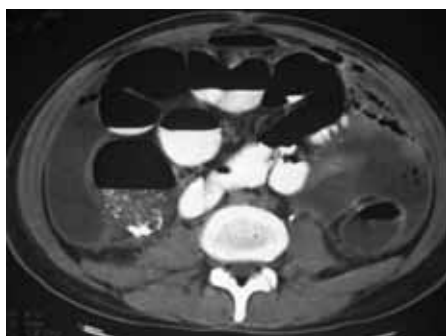
بیماری کرون، یک بیماری گرانولوماتوز التهابی مزمن دستگانه گوارش است. معمولاً بیماری کرون به عنوان یکی از علل آسیت برشمرده نمی‌شود. ایجاد لخته در زمینه بیماری، باعث ترمبوز ورید پورت یا کبدی می‌شود و آسیت ایجاد می‌کند. از طرفی، التهاب مزمن می‌تواند منجر به بدخیمی، به خصوص لیمفوما شود که این گروه بیماران نیز می‌توانند با آسیت مراجعه نمایند. (۱)، عفونتها نیز یکی دیگر از علتهای ایجاد آسیت در بیمار مبتلا به کرون می‌باشند. گرچه مواردی از بیماری کرون با بروز اولیه آسیت گزارش شده است؛ ولی بروز آسیت بدون ارتباط با عوارضی چون ترمبوز و بدخیمی در طی پیگیری بیماری کرون گزارش نشده است. (۲)، بدون در نظر گرفتن هر یک از علل بالا، آسیت در جریان بیماری کرون نادر است و علت آن مشخص نیست. در این گزارش، موردی از بیماری کرون با تظاهر اولیه آسیت اگزوداتیو، بدون هیچ‌یک از علتهای ذکر شده در بالا، معرفی می‌شود.

نویسنده مسئول: تهران، خیابان کارگر شمالی، بیمارستان دکتر شریعتی، مرکز تحقیقات بیماریهای گوارش و کبد
تلفن: ۸۲۴۱۵۳۰۰۰ شماره: ۸۲۴۱۵۴۰۰

E-mail: hooshyar@ddrc.ac.ir



شکل ۱: گرافی باریوم روده باریک: افزایش ضخامت مخاطی ناشی از آسیت واضح و مختصر دیلاتاسیون قوسهای ژژنوم.



شکل ۲: CT اسکن شکم: آسیت، افزایش ضخامت پریتون، آدنوپاتی مزانترو دیلاتاسیون روده باریک.

ایمونوهیستوکمیستری و T-Cell rearrangement، وجود لیمفومارد شد و گزارش آسیب‌شناسی کولون نیز حاکی از التهاب کولون همراه تخریب کریپتی در سراسر آن و مقادیر بالای سلول‌های ائوزینوفیل و تجمع مخلوط سلول‌های التهابی بود (شکل ۳).

با در نظر گرفتن تمامی شواهد بالینی و آسیب‌شناسی، بیمار با تشخیص بیماری التهابی روده (IBD) و به احتمال بیشتر، بیماری کرون، تحت درمان روزانه «پردنیزولون» ۶۰ میلی‌گرم در روز (که طی ۲ ماه به تدریج قطع شد) و «مسالازین» ۳ گرم در روز (که با دوز با ۱/۵ گرم در روز ادامه یافت) قرار گرفت. آزمایش‌های شیمیایی خون و سونوگرافی شکم پس از ۲ ماه از شروع درمان، بیانگر بهبودی کامل آسیت و کلیه پارامترهای پاراکلینیکی بیمار بود. در حال حاضر پس از گذشت یک سال از شروع درمان، وضعیت عمومی وی رضایت‌بخش است. کم‌خونی، کاهش وزن، بی‌اشتهایی، آسیت و درد شکم بیمار کاملاً بهبود یافته است.

* Purified Protein Derivative

** Anti-Tissue Transglutaminase

طبیعی بودند. هیچ‌گونه علائم و نشانه‌هایی از تظاهرات خارج روده‌ای بیماری التهابی روده مشاهده نشد.

آزمایش‌های به عمل آمده، به شرح زیر می‌باشند:

WBC: 13200/mm ³	FBS: 105 mg/dl
LDH: 231 U/l	(PMN: 75%)
Hb: 5 gr/dl	
Serum total cholesterol: 115 mg/dl	HIV Ab: Neg
Platelet: 535000/mm ³	
Serum Triglyceride: 90 mg/dl	HBs Ag: Neg
MCV: 68 fl	Na: 131 meq/dl
HCV Ab: Neg	ESR: 70 mm/h
K: 3 meq/dl	α-chain: Neg
CRP: 3+	BUN: 11 mg/dl
PPD* test: Neg	TIBC: 298 μg/dl
Serum total Protein: 6.4 gr/dl	Anti TTG** Ab: Neg
Serum Albumin: 3.5 gr/dl	Serum Iron: 15 μg/dl
Anti Endomysial Ab: Neg	

آزمایش‌های تیروئیدی: نرمال، آزمون‌های کبدی: نرمال، کشت خون در دو نوبت: منفی، آزمایش کامل ادرار: نرمال.

آزمایش مدفوع: 2-3/ RBC: 1-2، الکتروفورز پروتئین‌های سرم: نرمال، آنتی‌بادی IgA: منفی، تومور مارکرها: منفی. آنالیز مایع آسیت:

Appearance: Cloudy	Sugar: 40 mg/dl
Cholestrole: 10 mg/dl	WBC: 44800/ mm ³
Albumine: 2.4 gr/dl	Triglyceride: 45 mg/dl
RBC: 1000/mm ³	Protein: 4.4gr/dl

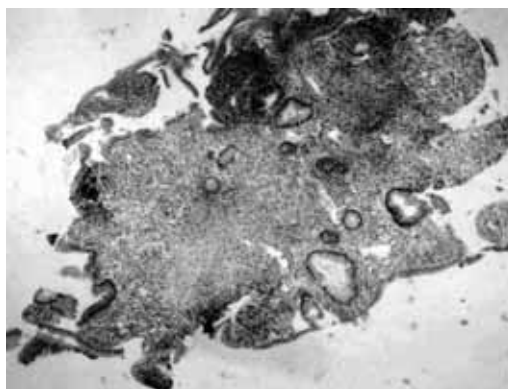
اسمیر: منفی، کشت: منفی و سیتولوژی مایع آسیت: منفی گزارش شد.

عکس قفسه سینه طبیعی بود. در عکس ایستاده شکمی، چندین سطح مایع و هوا در نیمه راست شکم مشاهده شد. در سونوگرافی شکم و لگن تنها آسیت باسپتاهای فراوان گزارش شد. سونوگرافی داپلر عروق شکمی و گاسترودونودونوسکوپی بیمار نرمال بودند. در دو نوبت کولونوسکوپی، کاهش انتشار هوستراسیون‌های کولون بدون اولسراسیون، آروزیون و اریتم مخاطی در سراسر کولون و ایلئوم ترمینال مشاهده شد که بیوپسی نیز گرفته شد. در گرافی‌های باریوم روده باریک (شکل ۱)، افزایش ضخامت جدار روده باریک و مختصر اتساع ژژنوم بدون درگیری ایلئوم ترمینال و دریچه ایلئوسکال، گزارش شد. برای بررسی بیشتر، CT اسکن شکم (شکل ۲) انجام شد که در آن پلورال فیوژن دوطرفه، آسیت فراوان، افزایش ضخامت پریتون، حبابهای هوا در مایع آسیت و لنف آدنوپاتی مزانترو گزارش شد. در پاتولوژی ایلئوم ترمینال، تغییرات مهمی دیده نشد؛ اما در رنگ‌آمیزی

التهاب ترانس مورال و مخصوصاً استاز لنفاوی، به عنوان حداقل علل احتمالی شکل‌گیری آسیت در بیماری کرون مطرحند (۵ و ۷)، اگرچه در بیشتر این بیماران، چه در ابتدای بیماری و چه در حملات آن، آسیت به وجود نمی‌آید. بهبود آسیت بیمار بدون درمان با دیورتیک، از نقش کلیدی درمان اختصاصی بیماری کرون حکایت دارد. در حقیقت، ارتباط آسیت با کرون به بهترین وجه، با عدم برگشت آن پس از گذشت یک سال از پیگیری بیمار و عدم مصرف دیورتیک طی این مدت، نشان داده می‌شود. بهبودی بالینی و پاراکلینیک بیمار مورد مطالعه ما تنها با یک دوره ۲ ماهه پردنیزولون و سپس درمان نگهدارنده با مسالازین فراهم شد. که این برخلاف گزارشهای موجود (۳، ۹-۸) که اعتقاد به درمان تهاجمی تر برای بیماران مبتلا به کرون با آسیت دارند، است. علی‌رغم بهبود آشکار آسیت با درمان ضدالتهابی، مطالعات بیشتر را برای تعیین علت و الگوی بیماری کرون همراه آسیت توصیه می‌کنیم.

نتیجه‌گیری

آسیت می‌تواند یک تظاهر نادر بیماری کرون باشد که با درمان اختصاصی مربوط بهبود می‌یابد و باید در موارد بسیار نادر به علل ناشناخته آسیت توجه شود.



شکل ۳: گزارش آسیب‌شناسی کولون: Chronic crypt destructive colitis.

بحث

اگرچه بیماری التهابی روده و به خصوص بیماری کرون، با عوارض خارج روده‌ای همراه است، آسیت تنها در تعداد انگشت‌شماری از بیماران گزارش شده است (۱ و ۶-۳) که علت ایجاد آن در اکثر گزارشهای موجود، بدخیمی یا افزایش فشار پورت بوده است (۱ و ۶)؛ اما در بیمار مورد بحث، مایع آسیت به طور مشخص آگزوداتیو بود و هیچ مدرکی که نشانگر بدخیمی، هیپرتانسیون پورت یا التهاب دیگر اعضای شکمی باشد، یافت نشد. مکانیسم دقیق ایجاد آسیت در بیماری کرون مشخص نیست.

References

- Perosio PM, Brooks JJ, Saul SH, Haller DG. Primary intestinal lymphoma in Crohn's disease: minute tumor with a fatal outcome. *Am J Gastroenterol* 1992; 87: 894-8.
- Aparicio Tormo JR, Laveda R, Gómez Andrés A. Crohn's disease and ascites. *Gastroenterol Hepatol* 2000; 23: 384-8.
- Haglund U, Hulten L. Protein patterns in serum and peritoneal fluid in Crohn's disease and ulcerative colitis. *Acta Chir Scand* 1976; 142: 160-4.
- Verger P, Feydy P, Niquet P. Ascites disclosing Crohn disease. *Presse Med* 1996; 25: 1126.
- Tekin F, Vatanserver S, Ozutemiz O, Musoğlu A, Ilter T. Severe exudative ascites as an initial presentation of Crohn's disease. *Turk J Gastroenterol* 2005; 16: 171-3.
- Tsujikawa T, Ihara T, Sasaki M, Inoue H, Fujiyama Y, Bamba T. Effectiveness of combined anticoagulant therapy for extending portal vein thrombosis in Crohn's disease. Report of a case. *Dis Colon Rectum* 1996; 39: 823-5.
- Akriadiadis EA, Kapnias D, Hadjigavriel M, Mitsiou A, Goulis J. Serum/ascites albumin gradient: its value as a rational approach to the differential diagnosis of ascites. *Scand J Gastroenterol* 1996; 31: 814-7.
- Runyon BA, Montano AA, Akriadiadis EA, Antillon MR, Irving MA, McHutchison JG. The serum-ascites albumin gradient is superior to the exudate-transudate concept in the differential diagnosis of ascites. *Ann Intern Med* 1992; 117: 215-20.
- Paspatis GA, Kissamitaki V, Kyriakakis E, Aretoulaki D, Giannikaki ES, Kokkinaki M, et al. Ascites associated with the initial presentation of Crohn's disease. *Am J Gastroenterol* 1999; 94: 1974-6.

Sever Exudative Ascites as a Rare Initial Presentation of Crohn's Disease

ABSTRACT

Ascites in the course of Crohn's diseases is rare and is usually a sign of a concomitant malignancy, infection or thrombosis of portal or hepatic vein. Herein, we reported on a 26-year-old man who was initially admitted with severe Crohn's ileocolitis complicated by copious exudative ascites, abdominal pain and sever diarrhea. In our patient, we could not find any of the aforementioned conditions-there was no evidence of malignancy, portal hypertension or inflammation in any organs other than the bowel. The patient got better after treating with 5-ASA and prednisolone during one year of follow-up. *Govaresh/ Vol. 12, No. 4, Winter 2008; 253-255*

Keywords: Ascites, Crohn's disease, Inflammatory bowel disease

Hooshyar A

Digestive Disease Research
Center, Medical Sciences
University of Tehran

Vahedi H

Digestive Disease Research
Center, Medical Sciences
University of Tehran

Sotoudeh M

Digestive Disease Research
Center, Medical Sciences
University of Tehran

Mirmajlessi SH

Department of
Gastroenterology, Mehr
Hospital

Corresponding Author:

*Afshin Hooshyar, MD,
Digestive Disease Research
Center, Shariati Hospital,
Kargar Ave., Tehran, Iran.*

Tel: 82415300

Fax: 82415400

E-mail: hooshyar@ddrc.ac.ir