

گزارش یک مورد بلع مسواک توسط خانمی بدون اختلال ذهنی و روانی

دکتر رضا انصاری^۱، دکتر محمد رضا قدیر^۲، دکتر فاطمه عطاری^۳، دکتر سید حسن هاشمی^۴

^۱ دانشیار، مرکز تحقیقات بیماریهای گوارش و کبد، دانشگاه علوم پزشکی تهران

^۲ دستیار فوق تخصصی، مرکز تحقیقات بیماریهای گوارش و کبد، دانشگاه علوم پزشکی تهران، استادیار، دانشگاه علوم پزشکی قم

^۳ پژوهشگر، مرکز تحقیقات بیماریهای گوارش و کبد، دانشگاه علوم پزشکی تهران

^۴ پژوهشگر، بیمارستان فیاض بخش

چکیده

بلع جسم خارجی، به خصوص در ابعاد بزرگ و قابل توجه در بچه‌ها و افرادی با اختلالات ذهنی و روانی از جمله عقب‌ماندگی‌های ذهنی دیده می‌شود. بیمار، خانم ۱۹ساله‌ای است که بدون هرگونه مشکل ذهنی و روانی در حین مسواک کردن آن را بلعیده است و مسواک پس از عبور از مری داخل معده گیر می‌کند. در آندوسکوپی اولیه مشخص شد که مسواک اندازه بزرگسال بوده و دو سر آن در دو طرف دیواره معده گیر کرده است. بیمار فاقد هرگونه علائم سیستمیک از جمله تب، تآکیکاردی و دل درد بوده است. مسواک مشابه نوع بلعیده شده فراهم گردید و پس از امتحان و آزمایش با snare روش مناسب جهت خروج مسواک تعیین و بیمار مجدداً آندوسکوپی شد.

به کمک آندوسکوپ، snare در مکان مناسب بین فضاها بر سر قرار گرفت و اقدام به خروج آن شد. در ناحیه حلق با توجه به بزرگی خم ناحیه برس، از بیمار خواسته شد تا عمل بلع را انجام دهد و مسواک با کمک دست مسواک با موفقیت و بدون هیچ عارضه‌ای خارج شد.

کلید واژه: بلع مسواک، گیرکردن در معده، خروج با Snare

گوارش / دوره ۱۲، شماره ۱، بهار ۱۳۸۶، ۴۳-۴۶

تاریخ دریافت: ۸۵/۹/۶

تاریخ اصلاح نهایی: ۸۵/۱۰/۲

تاریخ پذیرش: ۸۵/۱۰/۱۱

زمینه و هدف

جسم خارجی می‌تواند به طور ویژه در چشم، گوش، بینی، راههای هوایی و رکتوم که سوراخهای اصلی بدن انسان هستند دیده شود و سبب بروز التهاب، عفونت و اسکار شود. (۱)، بلع جسم خارجی به صورت تصادفی با گیر کردن تکه‌های بزرگ غذا معمولاً در بچه‌ها و افراد بی‌دندان و یا در افراد دچار اختلالات روحی روانی و عقب‌ماندگی‌های ذهنی و افراد ایزوله (زندانیها، ...) دیده می‌شوند. (۲)

شایعترین جسم خارجی در بچه‌ها سکه، در افراد مسن دندان مصنوعی و در افراد دچار اختلالات ذهنی بلع مواد مختلف است. (۳)، مصرف قرص چه در حالت درمانی و چه به منظور خودکشی از علل دیگر به شمار می‌رود. (۴ و ۵)

اکثر اجسام بلعیده شده از مجاری گوارشی عبور می‌کنند و به طور عمده در مری یا معده گیر می‌کنند؛ ولی به ندرت ممکن است در ایلئوم یا رکتوم گیر کنند یا دیواره روده کوچک را سوراخ کنند. (۲)

نویسنده مسئول: تهران، خیابان کارگر شمالی، بیمارستان دکتر شریعتی،

مرکز تحقیقات بیماریهای گوارش و کبد

تلفن و نمابر: ۸۸۰۱۲۹۹۲

E-mail: ghadir@ddrcir.org

بیشترین جایی که جسم خارجی گیر می‌کند با احتمال بیشترین عوارض از جمله خونریزی، پارگی و عفونت، مری است (بیشترین جاهایی از مری که جسم خارجی در آن گیر می‌کند عبارتند از: (۱) اسفنکتر فوقانی (۲) سطح قوس آئورت (۳) سطح دیافراگمی). با توجه به حجم و قابلیت اتساع زیاد معده، عوارض کمتر خواهد شد. عوارض بیشتر با بلع مواد نوک تیزی مثل تیغ ماهی و خودکار دیده می‌شوند. (۶)

علائم بالینی وجود جسم خارجی در مری عبارت از احساس گیر کردن غذا* و یا حتی در موارد شدید ناتوانی در بلع بزاق*** است؛ اما در معده علائم چندانی بروز نمی‌کند و ممکن است به صورت سنگینی و درد مبهم سردل باشد. (۷)

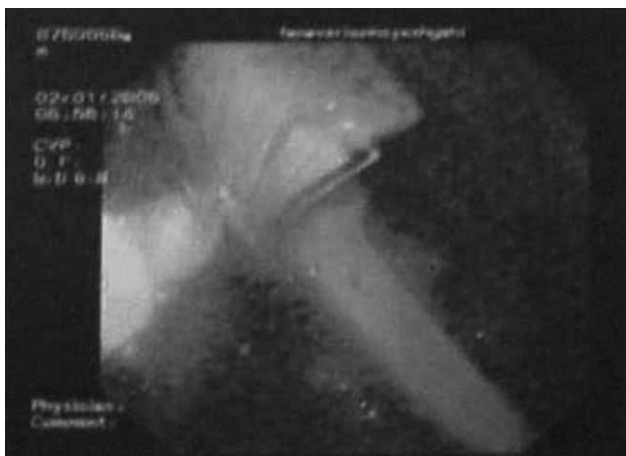گزارش مورد

بیمار، خانم ۱۹ساله‌ای بدون هرگونه اختلال ذهنی و روانی بود که حین مسواک زدن آن را بلعیده بود. سپس مسواک از مری عبور و در معده گیر کرده بود. بیمار با شکایت احساس گیر کردن مسواک در معده

* snare

** dysphasia

*** inability to swallow saliva



شکل ۳- گیر انداختن موفقیت آمیز مسواک توسط اسنر با آندوسکوپ



شکل ۴- بیرون آوردن مسواک پس از گیر انداختن آن توسط اسنر با آندوسکوپ

بیمار پس از خروج مسواک هیچ‌گونه علامتی نداشت و آندوسکوپی وی نیز طبیعی بود.

نکته مهم در بیمار مذکور سلامت کامل روحی-روانی بیمار بود. درمان این بیماران با خروج جسم خارجی به کمک آندوسکوپ و در موارد نادر که با عوارض همراه است با دخالت جراحی انجام می‌شود.

بحث

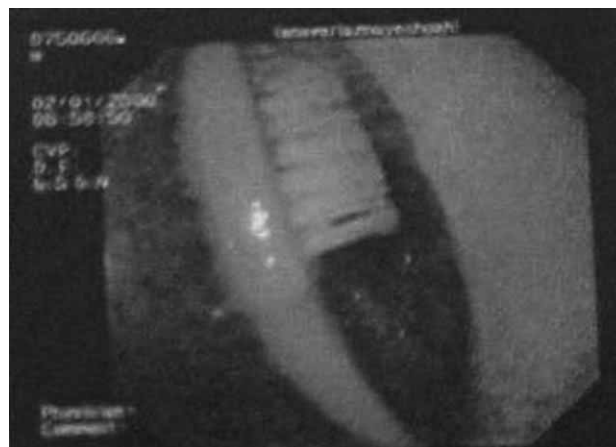
معمولاً اجسام بلعیده شده شامل سکه‌ها، دکمه‌ها، باتریها و استخوانهای کوچک (مانند استخوان ماهی) می‌باشند (۸)؛ اما می‌توانند اجسام بزرگتر و پیچیده‌تری مثل عینک (۹)، قاشق (۱۰) و مسواک (۹) را نیز دربر گیرند.

- * size
- ** brush
- *** over tube

و سنگینی سر دل به بیمارستان مراجعه نمود. حال عمومی بیمار در هنگام مراجعه خوب و بدون تب و هرگونه علائم عفونی و سیستمیک بود.

بیمار ابتدا تحت آندوسکوپی فوقانی قرار گرفت (شکل ۱)، مسواکی با اندازه * بزرگسال در معده دیده شد. برس مسواک ** مسواک در خم بزرگ گیر کرده بود، پس در قدم بعدی مسواکی کاملاً مشابه نوع بلعیده شده فراهم گردید و با وسایل مختلف خارج کردن جسم خارجی از جمله اسنر، تمرینهای لازم در خارج از معده به صورت آزمایشی جهت خروج مسواک به عمل آمد و در نهایت روش مناسب با اسنر تعیین شد. نکته قابل توجه اینکه خم ناحیه برس به علت بزرگی، داخل محافظ بیرونی *** جا گرفت و امکان استفاده از آن از ما سلب شد.

در مرحله بعد، با آندوسکوپ وارد معده شده و اسنر را در قسمتی از برس مسواک که قبلاً در بیرون به صورت آزمایشی مورد تمرین قرار گرفته بود ثابت و اقدام به خارج کردن مسواک نمودیم (شکل ۲ و ۳). وقتی که ناحیه برس به حلق رسید از بیمار خواسته شد تا جهت باز شدن اسفنکتر فوقانی مری عمل بلع انجام دهد و سپس با کمک دست مسواک را با موفقیت و بدون هیچ عارضه‌ای خارج کردیم (شکل ۴).



شکل ۱- مشاهده مسواک توسط آندوسکوپ اولیه داخل معده



شکل ۲- تلاش برای گیر انداختن مسواک توسط اسنر با آندوسکوپ

است. (۱۴)

ابزار مختلفی که برای خارج کردن جسم خارجی در آندوسکوپی استفاده می‌شوند شامل فورسپس‌ها در شکلها و اندازه‌های مختلف (۱۶)، اسنرها، حلقه‌های بیضی ***** (۱۷) آهنرباها ***** (۱۶) کاتترهای فولی و استفاده از دواسنر (۱۰) می‌باشند.

در مطالعه‌ای روی جسم خارجی بلعیده شده توسط بچه‌ها، جسم خارجی مزمن مری ***** گزارش شده است که در آنها علائم تنفسی (زجر تنفسی) بسیار شایعتر از علائم گوارشی (تهوع، استفراغ) بوده‌اند. (۱۸)، خارج کردن جسم خارجی از دستگاه گوارش فوقانی به صورت آندوسکوپ و در موارد نادر که با عوارض همراه است با دخالت جراحی انجام می‌شود. (۱۹ و ۲۰)

نتیجه‌گیری

بلع جسم خارجی معمولاً در بچه‌ها و در افراد با اختلالات روحی-روانی و عقب‌ماندگی‌های ذهنی دیده می‌شود ولی موارد نادری هم وجود دارند که فرد بدون هیچ اختلالات روانی دچار این حادثه می‌شود که از آندوسکوپ و در موارد نادر از جراحی برای درمان آنها استفاده می‌گردد. برای مواردی مانند مورد فوق که جسم خارجی بزرگ بود و بیرون آوردن آن با روشهای معمول از جمله محافظ بیرونی امکان‌پذیر نبود. روش خاص و تعریف‌شده‌ای در مقالات و مراجع جهت خارج کردن آن بیان نشده است.

- * mercury battery
- ** drooling
- *** neck tenderness
- **** regurgitation
- ***** stridor
- ***** shortness of breath
- ***** oval loop
- ***** magnet
- ***** chronic esophageal foreign body

باتریهای جیوه‌ای * (الکتروشیمیایی غیرقابل شارژ)، باید هر چه سریعتر برداشته شوند؛ زیرا به علت وجود هیدروکسید سدیم و هیدروکسید پتاسیم به خصوص برای بچه‌های کوچک خطرناک هستند. (۱۱)

ممکن است بسیاری از بیماران به علت افزایش سن و اختلالات ذهنی و روحی روانی قادر نباشند شرح حال کاملی از جسم خارجی بلعیده شده بدهند؛ بنابراین پزشک معالج باید مکان جسم خارجی را از طریق علائم جسمانی و آندوسکوپی مشخص نماید. (۸)، البته بلع جسم خارجی در ابعاد بزرگ و قابل توجه مثل مسواک در یک فرد بالغ جوان بدون اختلالات ذهنی و روانی مانند مورد مذکور بسیار نادر است.

مرگ‌ومیر ناشی از بلع جسم خارجی در مری معمولاً بالاترین میزان را دارد که به علت عوارض ناشی از گیرکردن جسم خارجی در آن رخ می‌دهد. این عوارض شامل خونریزی، پارگی و عفونت می‌باشند. (۶) علائم ناشی از وجود جسم خارجی درون مری که نیاز به دخالت درمانی اورژانس دارند شامل آبریزش مکرر از دهان **، تندرین گردن **، برگشت غذا ****، استریدور ***** و کوتاهی تنفس ***** به علت فشار روی نای می‌باشند. (۱۲)، اجسام خارجی داخل مری به علت افزایش خطر عوارض مذکور، باید ظرف ۲۴ ساعت خارج شوند. (۸، ۱۳ و ۱۴)

برای خارج کردن جسم بلعیده شده از مری، معده و دئودنوم از تکنیکهای مختلف آندوسکوپی همراه با دستکاری بدون دخالت جراحی استفاده می‌شود، به طوری که مری و نای کاملاً محفوظ باقی می‌مانند. جسم خارجی را یک بار با گاستروسکوپ شناسایی و سپس با آندوسکوپی مجدد خارج می‌کنند؛ البته باید قبل از انجام آندوسکوپی از تکنیکهای غیرتهاجمی مثل عکسبرداری برای تعیین محل جسم خارجی استفاده کرد (۱۴)، در مورد اجسام رادیوپاک از گردن، قفسه سینه و شکم رادیوگرافی می‌کنند. (۱۵)

عکسبرداری همچنین برای شناسایی انواع اجسام بلعیده شده و عوارض احتمالی مثل مدیاستینیت و پرفوراسیون در مری مفید

References

1. Fasnula AJ, Ogunleye OO, Ijaluola TG. Healthcare givers' skill and foreign bodies in the ears of children in the tropics. *Int J Pediatr Otorhinolaryngol.* 1998; 46: 37.
2. Webb WA. Management of foreign bodies of the upper gastrointestinal tract: Update. *Gastrointest Endosc* 1995; 41: 39-51.
3. Schunk JE, Harrison AM, Corneli HM, Nixon GW. Fluoroscopic Foley catheter removal of esophageal foreign bodies in children: Experience with 415 episodes. *Pediatrics* 1994; 94: 709-14.
4. Vizcarrondo FJ, Brady PG, Nord HJ. Foreign bodies of the upper gastrointestinal tract. *Gastrointest Endosc* 1983; 29: 208-10.
5. Wisniewski RM, Stone DD, Fang JC. An esophageal foreign body impaction from a Tums E-X® tablet. *Gastrointest Endosc* 1997; 45: 518-21.
6. Desai TK, Stecevic V, Chang CH, Goldstein NS, Badizadegan K, Furuta GT. Association of eosinophilic inflammation with esophageal food impaction in adults. *Gastrointest Endosc* 2005; 61: 795-801.
7. Nandi P, Ong GB. Foreign body in the oesophagus: Review of 2394 cases. *Br J Surg* 1978; 65: 5-8.
8. Eisen GM, Baron TH, Dominitz JA, Faigel DO, Goldstein JL, Johanson JF, et al. Guideline for the management of ingested foreign bodies. *Gastrointest Endosc* 2002; 55: 802-6.
9. Nijhawan S, Shimpi L, Mathur A, Mathur V, Roop Rai R. Management of ingested foreign bodies in upper gastrointestinal tract: report on 170 patients. *Indian J Gastroenterol.* 2003; 22: 46-8.
10. Aoyagi K, Maeda K, Morita I, Eguchi K, Nishimura H, Sakisaka S. Endoscopic removal of a spoon from the stomach with a doubled-snare and balloon. *Gastrointest Endosc* 2003; 57: 990-1.
11. Millar AJ, Rode H, Cywes S, Van Der, Walt F. Button-battery ingestion-a hazard of modern living. *S Afr Med J* 1985; 68: 868-71.
12. Khan MA, Hameed A, Choudhry AJ. Management of foreign bodies in the esophagus. *J Coll Physicians Surg Pak* 2004; 14: 218-9.
13. Chaikhouni A, Kratz JM, Crawford FA. Foreign bodies of the esophagus. *Am Surg* 1985; 51: 173 -4.
14. Eisen GM, Baron TH, Dominitz JA, Faigel DO, Goldstein JL, Johanson JF, et al. American Society for Gastrointestinal Endoscopy. Guideline for the management of ingested foreign bodies. *Gastrointest Endosc* 2002; 55: 802-6.
15. Lane JE, Boltri JM. Imaging gastric pennies in children. *Emerg Radiol* 2005; 11: 180-2.
16. Seo JK. Endoscopic management of Gastrointestinal foreign bodies in children. *Indian J Pediatr* 1999; 66 (1Suppl): 75-80.
17. Chen SC, Yu SC, Yuan RH, Chang KJ. Endoscopic removal of a large gastric metallic watch with a polypectomy snare loop. *Endoscopy* 1997; 29: S55-6.
18. Miller RS, Willging JP, Rutter MJ, Rookkapan K. Chronic esophageal foreign bodies in pediatric patients: a retrospective review. *Int J Pediatr Otorhinolaryngol* 2004; 68: 265-7
19. Ginsberg GG. Management of ingested foreign objects and food bolus impactions. *Gastrointest Endosc* 1995; 41: 33-4.
20. Selivanov V, Sheldon GF, Cello JP, Crass RA. Management of foreign body ingestion. *Ann Surg* 1984; 199: 187-91.

Case Report: Tooth-Brush Ingestion by Woman without Mental Illness

ABSTRACT

Foreign body ingestion especially in large sizes is seen in children and people with mental illness like mental retardation. The patient is a 19-year-old woman without mental illness. She swallowed one tooth-brush during tooth-brushing, which passed through the esophagus and went in to the stomach and stuck there. After primary endoscopy, was determined that tooth-brush was adult size and its sides had stuck in the stomach walls. The patient had no systemic symptoms as fever, tachycardia... and abdominal pain.

The tooth-brush like ingested one was provided and after testing by snare was determined appropriate way to exit it, then the patient was endoscoped again.

By endoscope, snare was put between brush spaces in suitable place, then was gone out. In the pharynx part regarding largeness brush curve, was demanded the patient to swallow her saliva. Tooth-brush was exited by hand successfully and without any complication. *Govaresh/ Vol. 12, No. 1, Spring 2007; 43-46*

Keywords: Tooth-brush ingestion, Sticking in the stomach, Going out with snare

Ansari R

Digestive Diseases Research Center, Tehran University of Medical Sciences

Ghadir MR

Digestive Diseases Research Center, Tehran University of Medical Sciences

Attari F

Digestive Diseases Research Center, Tehran University of Medical Sciences

Hashemi H

Fayias Bakhsh Hospital

Corresponding Author:

*Mohammad Reza Ghadir
M.D., Digestive Diseases
Research Center, Shariati
Hospital, Kargar-e-Shomali
Ave., Tehran, Iran.
Telefax: +98 21 88012992
E-mail: ghadir@ddrcir.org*