

# گزارش موارد اندوسونوگرافی ارجاع شده به یک کلینیک گوارش: اندیکاسیونها و شیوع ضایعات

رسول ستوده منش<sup>۱</sup>، سپیده نیک فام<sup>۲</sup>

<sup>۱</sup>دانشیار، پژوهشکده گوارش و کبد، بیمارستان شریعتی، دانشگاه علوم پزشکی تهران، تهران، ایران  
<sup>۲</sup>پژوهشگر، پژوهشکده گوارش و کبد، بیمارستان شریعتی، دانشگاه علوم پزشکی تهران، تهران، ایران

## چکیده

### زمینه و هدف:

اندوسونوگرافی (EUS) نقش اساسی در مرحله بندی سرطانهای دستگاه گوارشی و بررسی بیماریهای دستگاه گوارش و ضمایم آن دارد. هر چند این وسیله در همه جا در دسترس نبوده و بسیاری از گاستروانترولوژیستها مهارت لازم برای انجام آن را کسب نکردهاند ولی قابلیت‌های این روش و دقت آن در تشخیص بیماریهای گوارشی بر کسی پوشیده نیست. ما در این مطالعه کاربرد و اندیکاسیون‌های ارجاع بیماران برای اندوسونوگرافی را در یک بیمارستان خصوصی در طی ۵ سال گزارش می‌کنیم.

### روش بررسی:

همه بیمارانی که در یک بیمارستان خصوصی از فروردین ۱۳۸۵ تا شهریور ۱۳۹۰ مراجعه کرده‌اند مورد بررسی قرار گرفتند. مشخصات دموگرافیک، اندیکاسیونها و تشخیص گزارش شده، مورد بررسی قرار گرفت.

### یافته‌ها:

در این مطالعه ۳۱۹۸ نفر جهت اندوسونوگرافی ارجاع شده بودند که ۵۱/۲٪ آنها مرد بودند. بیشترین علت ارجاع بیماران برای انجام اندوسونوگرافی دستگاه گوارش فوقانی بوده که شایع‌ترین آنها مشکلات صفاوی<sup>۲</sup> (سنگ‌ها) و در درجات بعد توده‌های پانکراس و تومورهای معده بودند. سالانه بر تعداد بیماران ارجاعی افزوده شده است.

### نتیجه گیری:

اندوسونوگرافی روش مورد اعتماد جهت تشخیص بیماریهای دستگاه گوارش به خصوص در مشکلات پانکراس و مجاری صفاوی<sup>۲</sup> توسط همکاران بوده است و بیشترین ارجاع مربوط به بیماریهای خوش خیم پانکراس و مجاری صفاوی بوده است.

**کلید واژه:** اندوسونوگرافی، تشخیص، شیوع، اپیدمیولوژی

گوارش/ دوره ۱۷، شماره ۱/ بهار ۱۳۹۱/ ۱۳-۱۷

1. Endoscopic Ultrasonography
2. Biliary
3. Pancreatobiliary

### زمینه و هدف:

اندوسونوگرافی در سال ۱۹۸۰ جهت برداشتن محدودیت‌های تصویربرداری و مشاهده پانکراس اختراع شد. (۲۰۱) بعد از آن زمان بود که روز به روز بر کاربردهای آن افزوده شد و امروزه جایگاه این روش برای تشخیص ضایعات زیر مخاطی، مرحله بندی تومورهای دستگاه گوارش، یافتن سنگ‌های مجاری صفاوی و بررسی بیماریهای پانکراس محرز شده است. (۴۰۳)، این روش تنها روشی است که اجازه مشاهده لایه‌های مختلف دیواره دستگاه گوارش را با جزئیات می‌دهد. (۵)، پیشرفت سریع در تکنولوژی و امکان نمونه برداری با انواع جدیدترین ماشین‌های اندوسونوگرافی (EUS-

### نویسنده مسئول: رسول ستوده منش

تهران، خیابان کارگر شمالی، بیمارستان شریعتی، پژوهشکده گوارش و کبد

تلفن: ۰۲۱-۸۲۴۱۵۱۰۴

نمابر: ۰۲۱-۸۲۴۱۵۴۰۰

پست الکترونیک: [r.sotoudehmanesh@gmail.com](mailto:r.sotoudehmanesh@gmail.com)

تاریخ دریافت: ۹۰/۱۱/۱۵

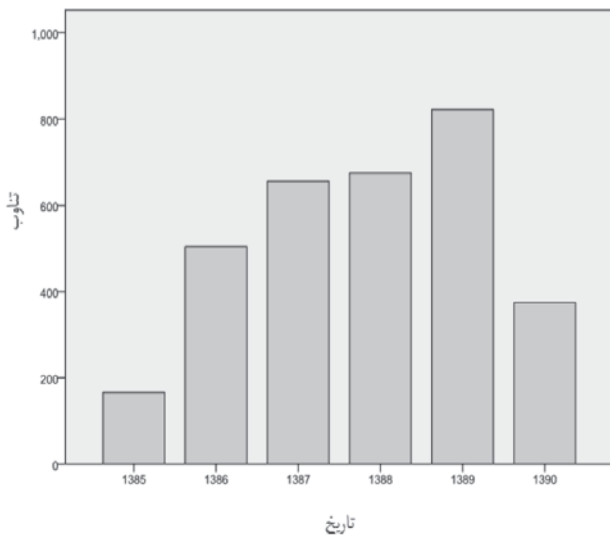
تاریخ اصلاح نهایی: ۹۰/۱۲/۲۵

تاریخ پذیرش: ۹۰/۱۲/۲۶

تومورهای مری و معده: تعداد یک تا ۲ لنف نود منطقه ای<sup>۴</sup> به عنوان N۱، تعداد ۳ تا ۶ لنف نود منطقه ای به عنوان N۲، و تعداد ۷ یا بیشتر لنف نود منطقه ای به عنوان N۳ محسوب می‌شود. در ضمن لنف نودهای دور دست (Non-regional) نیز به عنوان متاستاز (M۱) محسوب می‌شود. در تومورهای رکتوم نیز تعداد یک تا ۳ لنف نود منطقه ای به عنوان N۱، و تعداد ۴ یا بیشتر لنف نود منطقه ای به عنوان N۲ محسوب می‌شود. درگیری غدد لنفی براساس اندازه (بیش از ۱ سانتی متر)، شکل (مدور)، اکوپاترن (هیپوآکوئیک) و با جدار مشخص تعریف می‌شود. اطلاعات بدست آمده توسط نرم افزار SPSS نسخه ۱۹ بررسی شدند.

#### یافته‌ها

در این مطالعه برای ۳۱۹۸ بیمار که به علت مشکلات مختلف گوارشی ارجاع شده بودند اندوسونوگرافی انجام شد. همان گونه که در شکل ۱ آمده است سالانه بر تعداد بیماران ارجاعی افزوده شده است. شایع ترین اندیکاسیون اندوسونوگرافی، بررسی مشکلات مجاری صفراوی به خصوص بررسی وجود سنگ در مجرای اصلی صفراوی بود. در شکل ۲ انواع مختلف تشخیص بیماران آورده شده است. ۵/۳٪ موارد ارجاعی را مشکلات آنورکتال و در راس آنها تومورهای این ناحیه شامل می‌شود. آسپیراسیون سوزنی در ۲۶۴ مورد (۸/۳٪) انجام شد که بیشترین آنها مربوط به توده‌های پانکراس بود (۸۷٪). در ۴۸٪ بیماران مبتلا به تومور پانکراس تومور غیر قابل جراحی داشتند که به دلیل تهاجم به عروق اصلی (مزانتریک یا سلیاک) و ورید پورت بوده است. در ۸۳٪ از تومورهای مری هم غیر قابل جراحی بوده و ۸۵٪ موارد تومور رکتوم T۳N۱ بوده‌اند که در همان زمان هم قابل جراحی نبوده‌اند.



شکل ۱: فراوانی بیماران ارجاع شده برای ارزیابی اندوسکوپی به تناوب سال

4. Regional

(FNA) بر توانایی تشخیصی و درمانی این روش افزوده است. (۶)، دقت و کاربرد بالینی اندوسونوگرافی اثبات رسیده است. این روش دقیق ترین روش برای مرحله بندی منطقه ای سرطان های دستگاه گوارش فوقانی است (۷ و ۸) و در مراکزی که امکان انجام اندوسونوگرافی را دارند در ۷۵-۲۵٪ موارد در تصمیم گیری و درمان بیماران تاثیر داشته است. (۱۵-۹)، علی رغم فوایدی که نسبت به سایر روش ها دارد، این روش در بسیاری از موارد مورد غفلت واقع می‌شود. در مطالعه ای که توسط پارادا<sup>۱</sup> و همکاران انجام شد تنها ۱۸٪ از بیماران با سرطان مری و ۹٪ از بیماران با سرطان پانکراس یا معده و ۴٪ از بیماران که سرطان رکتوم داشتند اندوسونوگرافی انجام شد. (۱۶)، در نواحی دیگر مثل آسیا (بجز ژاپن) وضعیت مشابهی وجود دارد. علت این موضوع می‌تواند مربوط به فقدان آگاهی به اندیکاسیون ها و توانایی های اندوسونوگرافی در همکاری باشد که در امر ارجاع بیماران نقش دارند و یا این که در آن نواحی امکان انجام اندوسونوگرافی وجود ندارد. (۱۷)، ما در این مطالعه گذشته نگر<sup>۲</sup> کاربرد و اندیکاسیون های بیماران ارجاعی به یک مرکز خصوصی را گزارش کرده ایم.

#### روش بررسی

همه بیمارانی که جهت اندوسونوگرافی دستگاه گوارش فوقانی و ضمایم و نیز سونوگرافی ترانس رکتال مراجعه کرده اند، مورد بررسی قرار گرفتند. این مطالعه بر روی گزارش های اندوسونوگرافی که در فاصله زمانی بهمن ۱۳۸۴ تا شهریور ۱۳۹۰ در یک بیمارستان خصوصی انجام شده بود تهیه شد. این بیمارستان یک بیمارستان عمومی با ۳۰۰ تخت فعال در بخش های مختلف داخلی، جراحی و رشته های فوق تخصصی است. اندوسونوگرافی توسط فردی مجرب انجام و قبل از شروع اندوسونوگرافی در این بیمارستان خصوصی حداقل ۵۰۰۰ مورد اندوسونوگرافی انجام داده بود. مشخصات بیماران شامل سن و جنس آنها و تشخیص نهایی توسط اندوسونوگرافی از روی گزارش دومی که بایگانی شده بود بدست آمد. اندوسونوگرافی با استفاده از دستگاه US رادیال، (EU-363DUR, Pentax Dptical coLtd, Tokyo-Japan) انجام شد. در مواردی که نیاز به آسپیراسیون سوزنی<sup>۳</sup> بود این دستگاه EUS کانوکس (FG-38 UX-Pentax) و با کارگیری سوزن FNA نمره ۲۲G یا ۱۹G انجام می‌شد. مینی پروب در مرکز ما موجود نبود از این رو در مواردی که تنگی، در مری ناشی از تومور وجود داشت بعد از دیلاتاسیون تنگی اقدام به انجام EUS جهت مرحله بندی تومور می‌شد. مرحله بندی تومورهای دستگاه گوارش براساس سیستم TNM بود که در آن T عمق نفوذ تومور (T۱: محدود به مخاط و زیر مخاط، T۲: درگیری تا لایه عضلانی، T۳: درگیری تا سروز یا ادوانتیس و T۴: گسترش تومور به سمت ارگانهای مجاور) و N به معنی درگیری متاستاتیک غدد لنفی (در

1. Parada
2. Retrospective
3. Fine needle aspiration

۸۰٪) تومورهای رکتوم، مری و معده غیر قابل جراحی بوده‌اند. در حدود ۵۰٪ از بیماران مبتلا به سرطان پانکراس نیز غیر قابل جراحی بوده‌اند. در مطالعات انجام شده فقط نیمی از بیمارانی که تومور لوکالیزه و موضعی<sup>۱</sup> معده بودند که پتانسیل عمل جراحی قابل درمان<sup>۲</sup> داشته‌اند. انواع قابل جراحی که در مراحل اولیه پیدا می‌شوند بیشتر بدون علامت بوده و به طور اتفاقی با در طی غربالگری<sup>۳</sup> در مناطق با شیوع بالا ممکن است یافت شوند. (۲۴-۲۶)، در حدود ۵۰-۶۰٪ بیماران مبتلا به تومور مری با تومور غیر قابل جراحی مراجعه می‌کنند. (۲۷-۲۹). تومورهای رکتوم نیز در اغلب موارد غیر قابل رزکسیون جراحی هستند که شبیه مطالعه ما است. (۳۰-۳۲)، در مطالعه قبلی تنها ۲۰-۱۵٪ از تومورهای پانکراس قابل جراحی بوده‌اند (۳۳-۳۵) ولی در مطالعه ما حدود نیمی از نظر اندوسونوگرافی قابل جراحی بوده‌اند. هر چند ما از پیگیری بیماران با خبر نیستیم ولی به نظر می‌رسد که بیمارانی که در سی تی اسکن و روش‌های تصویری دیگر قابل جراحی بوده‌اند به ما مراجعه کردند و این بیانگر شیوع موارد قابل جراحی همه بیماران تومور پانکراس نیست. شیوع بالاتر تومورهای معده در مراحل پیشرفته‌تر شاید نشانگر مراجعه دیرتر در بیماران کشور ما است. همین موضوع در مورد تومورهای مری نیز صادق است. به‌طور خلاصه در سالیان اخیر اعتماد همکاران به نقش اندوسونوگرافی به عنوان یک روش ارزشمند تشخیصی و نیز به عنوان روش قابل اعتماد در مرحله بندی تومورها بیشتر شده است. بیماران مبتلا به تومور اغلب در مراحل پیشرفته مراجعه می‌کنند و بالاخره این که اندوسونوگرافی نقش مهمی در پیشگیری از اعمال دیگر تشخیصی و درمانی و جراحی‌های بی مورد دارد و اطلاع رسانی بیشتری در مورد فواید و اندیکاسیون‌های اندوسونوگرافی توصیه می‌شود. ما قویا اعتقاد داریم که این تکنیک اندوسکوپیی بایستی همه گیر شود. هم اکنون در همین راستا در بیمارستان دکتر شریعتی دوره Post-graduate جهت آموزش اندوسونوگرافی از چند سال قبل شکل گرفته و در حال انجام است و امید است در آینده نزدیک مراکز استان‌های کشور توانایی ارایه خدمات مربوطه را به بیماران نیازمند در این زمینه داشته باشند.

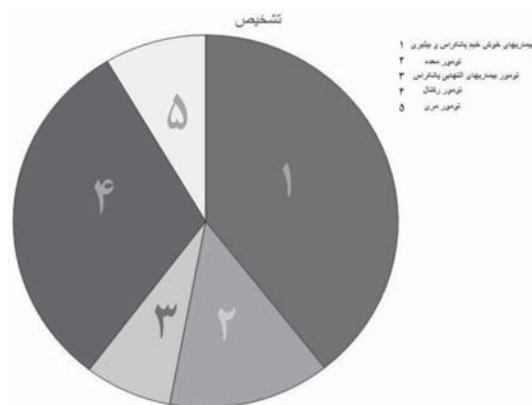### نتیجه‌گیری

اندوسونوگرافی روش قابل اعتماد برای تشخیص بیماری‌های دستگاه گوارش به خصوص در مشکلات مربوط به پانکراس و مجاری صفراوی توسط همکاران بوده است و بیشترین ارجاع مربوط به بیماری‌های خوش خیم پانکراس و مجاری صفراوی بوده است.

1. Loco-regional
2. Curable
3. Screening

### REFERENCES

1. DiMangno EP, Buxton JL, Regan PT et al. Ultrasonic endoscope. *Lancet* 1980; 22: 629-31.
2. Hisanaga K, Hisanaga A, Nagata K, Ichie Y. High speed rotating scanner for transgastric sonography. *Am J Roentgenol* 1980;135:627-39.
3. Fickling WE, Wallace MB. Endoscopic ultrasound and upper gastrointestinal disorders. *J Clin Gastroenterol* 2003;36:103-10.
4. Fusaroli P, Caletto G. Endoscopic ultrasonography. *Endoscopy* 2003;35:127-35.



شکل ۲: پراکندگی تشخیص‌ها

### بحث

هر چند ما در این مطالعه گذشته نگر از پیگیری بیماران اطلاعاتی در دست نداریم و به طور اساسی هدف مطالعه ما در مورد بررسی دقت اندوسونوگرافی در بیماری‌های مختلف دستگاه گوارش نبوده است ولی نقش اندوسونوگرافی در بررسی مرحله بندی تومورها، ضایعات زیر مخاطی برکسی پوشیده نیست. همان گونه که در قسمت نتیجه گیری ذکر شد تعداد بیماران ارجاعی جهت انجام اندوسونوگرافی رو به فزونی گذاشته است که خود حکایت از اعتماد بیشتر همکاران به گزارشات اندوسونوگرافی به عنوان وسیله ای مفید برای کمک به تصمیم گیری تشخیصی و درمانی بیماران دارد. در مطالعه ما بیشتر بیماران جهت بررسی بیماری‌های پانکراس و مجاری صفراوی ارجاع شده بودند و با توجه به این که این قسمت از بررسی دستگاه گوارش نسبت به سایر موارد (مثل مرحله بندی تومورهای گوارشی) پیچیده تر است و تفسیر یافته‌ها مشکل تر می‌باشد، اهمیت و اعتقاد همکاران را بیش از پیش در خصوص کمک اندوسونوگرافی در این راستا می‌رساند.

همان گونه که در مطالعه دیگران هم آمده است (۱۸ و ۱۹) تعداد بیمارانی که به خاطر مشکلات آنورکتال ارجاع شده اند کمتر از موارد دیگر بوده است و این به خصوص در مورد بیماری‌های خوش خیم آنورکتال نظیر آبسه و فیستول پری آنال و بی اختیاری مدفوعی بیشتر صادق بوده است. نکته جالب دیگر آن که در ۱۵/۱٪ موارد (۴۸۳ مورد) اندوسونوگرافی بیماران نرمال بوده است و این هم نقش اندوسونوگرافی را در پیشگیری از اعمال جراحی و تخصصی غیر ضروری دیگر که بعضا ممکن است خطر جانی داشته و نیز هزینه بر هستند را نشان می‌دهد. این مهم در مطالعات دیگری هم به اثبات رسیده است. (۲۰-۲۳)، نکته مهم دیگر آن که عمده موارد (بیش از

5. Mallery S, Van Dam J. EUS in the evaluation of esophageal carcinoma. *Gastrointest Endosc* 2000;52;S6-11.
6. Vilmann P, Hancke S, Henriksen FW, Jacobsen GK. Endoscopic ultrasonography with guided fine needle aspiration biopsy in pancreatic disease. A new diagnostic procedure. *Gastrointest Endosc* 1992;38;172-3.
7. Rosch T. Endosonographic staging of oesophageal cancer: a review of literature results. *Gastrointest Endosc Clin North Am* 1995;5:537-47.
8. Rosch T. Endosonographic staging of gastric cancer: a review of literature results. *Gastrointest Endosc Clin North Am* 1995;5:549-57.
9. Jafri IH, Saltzman JR, Colby JM, Krim PE. Evaluation of the clinical impact of endoscopic ultrasonography in gastrointestinal disease. *Gastrointest Endosc* 1996; 44: 367-70.
10. Nickl NJ, Bhutani MS, Catalano M, Hoffman B, Hawes R, Chak A, et al. Clinical implications of endoscopic ultrasound: the American Endosonography Club Study. *Gastrointest Endosc* 1996;44:371-7.
11. Allescher HD, Rösch T, Willkomm G, Lorenz R, Meining A, Classen M. Performance, patient acceptance, appropriateness of indications and potential influence on outcomes of EUS. A prospective study in 397 consecutive patients. *Gastrointest Endosc* 1999;50;737-45.
12. Kaffes AJ, Mishra A, Simpson SB, Jones DB. Upper gastrointestinal endoscopic ultrasound and its impact on patient management: 1990-2000. *Intern Med J* 2002;32: 372-8.
13. Ainsworth AP, Mortensen MB, Durup J, Wamberg PA. Clinical impact of endoscopic ultrasonography at a county hospital. *Endoscopy* 2002;34;447-50.
14. Shah JN, Ahmad NA, Beilstein MC, Ginsberg GG, Kochman ML. Clinical impact of endoscopic ultrasonography on the management of malignancies. *Clin Gastroenterol Hepatol* 2004;2:1069-73.
15. Chong AKH, Caddy GR, Desmond PV, Chen RY. Prospective study of the clinical impact of EUS. *Gastrointest Endosc* 2005;62:399-405.
16. Parada KS, Peng R, Erickson RA, Hawes R, Sahai AV, Zio-gas A, et al. A resource utilization projection study of EUS. *Gastrointest Endosc* 2002;55;328-34.
17. Ho KY. Survey of endoscopic ultrasonographic practice and training in the Asian-Pacific region. *J Gastroenterol Hepatol* 2006;21:1231-5.
18. Yusuf TE, Harewood GC, Clain JE, Levy MJ. International survey of knowledge of indications for EUS. *Gastrointest Endosc* 2006;63:107-11.
19. Lok KH, Lee CK, Yiu HL, Lai L, Szeto ML, Leung SK. Current utilization and performance status of endoscopic ultrasound in a community hospital. *J Dig Dis* 2008;9:41-7.
20. Gress FG, Hawes RH, Savides TJ, Ikenberry SO, Cummings O, Kopecky K, et al. Role of EUS in the preoperative staging of pancreatic cancer: a large single-center experience. *Gastrointest Endosc* 1999;50:786-91.
21. Rivadeneira DE, Pochapin M, Grobmyer SR, Lieberman MD, Christos PJ, Jacobson I, et al. Comparison of linear array endoscopic ultrasound and helical computed tomography for the staging of periampullary malignancies. *Ann Surg Oncol* 2003;10:890-7.
22. Agarwal B, Abu-Hamda E, Molke KL, Correa AM, Ho L. Endoscopic ultrasound-guided fine needle aspiration and multidetector spiral CT in the diagnosis of pancreatic cancer. *Am J Gastroenterol* 2004;99:844-50.
23. Sotoudehmanesh R, Kolahdoozan S, Asgari AA, Dooghaei-Moghaddam M, Ainechi S. Role of endoscopic ultrasonography in prevention of unnecessary endoscopic retrograde cholangiopancreatography: a prospective study of 150 patients. *J Ultrasound Med* 2007;26:455-60.
24. The General Rules for the Gastric Cancer Study in Surgery and Pathology, 12<sup>th</sup>, Japanese Research Society for Gastric Cancer (Ed), Kanahara Shuppan, Tokyo 1993.
25. American Joint Committee on Cancer Staging Manual, 7<sup>th</sup>, Edge SB, Byrd DR, Compton CC, et al (Eds), Springer, New York 2010. p.117.
26. Deng J, Liang H, Sun D, et al. Suitability of 7<sup>th</sup> UICC N stage for predicting the overall survival of gastric cancer patients after curative resection in China. *Ann Surg Oncol* 2010; 17:1259.
27. Konski AA, Cheng JD, Goldberg M, Li T, Maurer A, Yu JQ, et al. Correlation of molecular response as measured by 18-FDG positron emission tomography with outcome after chemoradiotherapy in patients with esophageal carcinoma. *Int J Radiat Oncol Biol Phys* 2007;69:358.
28. Kaushik N, Khalid A, Brody D, Luketich J, McGrath K. Endoscopic ultrasound compared with laparoscopy for staging esophageal cancer. *Ann Thorac Surg* 2007;83:2000.
29. Yau KK, Siu WT, Cheung HY, Li AC, Yang GP, Li MK. Immediate preoperative laparoscopic staging for squamous cell carcinoma of the esophagus. *Surg Endosc* 2006; 20:307.
30. Cornish JA, Tilney HS, Heriot AG, Lavery IC, Fazio VW, Tekkis PP. A meta-analysis of quality of life for abdominoperineal excision of rectum versus anterior resection for rectal cancer. *Ann Surg Oncol* 2007;14:2056.
31. Tsai BM, Finne CO, Nordenstam JF, Christoforidis D, Madoff RD, Mellgren A. Transanal endoscopic microsurgery resection of rectal tumors: outcomes and recommendations. *Dis Colon Rectum* 2010;53:16.
32. Kang SB, Park JW, Jeong SY, Nam BH, Choi HS, Kim DW. Open versus laparoscopic surgery for mid or low rectal cancer after neoadjuvant chemoradiotherapy (COREAN trial): short-term outcomes of an open-label randomised controlled trial. *Lancet Oncol* 2010; 11:637.
33. Callery MP, Chang KJ, Fishman EK, Talamonti MS, William Traverso L, Linehan DC. Pretreatment assessment of resectable and borderline resectable pancreatic cancer: expert consensus statement. *Ann Surg Oncol* 2009;16:1727.
34. Katz MH, Pisters PW, Evans DB, Sun CC, Lee JE, Fleming JB, et al. Borderline resectable pancreatic cancer: the importance of this emerging stage of disease. *J Am Coll Surg* 2008;206:833.
35. National Comprehensive Cancer Network (NCCN) guidelines. Available at: www.nccn.org (Accessed on October 13, 2011).

# Indications and Prevalence of Disorders in a Referral Clinic for Endoscopic Ultrasonography

Rasoul Sotoudehmanesh<sup>1</sup>, Sepideh Nikfam<sup>2</sup>

<sup>1</sup> Associate Professor, Digestive Disease Research Institute, Shariati Hospital, Tehran University of Medical Sciences, Tehran, Iran

<sup>2</sup> Researcher, Digestive Disease Research Institute, Shariati Hospital, Tehran University of Medical Sciences, Tehran, Iran

## ABSTRACT

### **Background:**

Endoscopic ultrasonography (EUS) has a pivotal role in staging and diagnosis of different gastrointestinal (GI) disorders. Although this equipment is not readily available and not all gastroenterologists are trained in this technique, the importance and efficacy of this imaging modality is obvious for all gastroenterologists. We report the indications and prevalence of lesions visualized by EUS, in a EUS center.

### **Materials and Methods:**

We evaluated the demographic characteristics, indications, and recorded EUS diagnosis of patients during a 5 year (2007-2011) period.

### **Results:**

During the study period, 3198 patients (51.2% males) underwent EUS. Upper GI endosonography, within which, pancreatobiliary disorders followed by gastric cancer were the most common indications for patient referral. The rate of patient referral for EUS increased yearly.

### **Conclusion:**

EUS is an accurate method for the diagnosis of different GI abnormalities. The most common cause for patient referrals are benign pancreatobiliary disorders.

**Keywords:** Endosonography; Diagnosis; Prevalence; Epidemiology

*Govaresh/ Vol.17, No.1, Spring 2012; 13-17*

### **Corresponding author:**

Rasoul Sotoudehmanesh, MD

Associate Professor of Medicine, Tehran University of Medical Sciences, Shariati Hospital

North Kargar Avenue, Tehran, Iran

Tel: + 98 2182415104

Fax : + 98 2182415400

E-mail: r.sotoudehmanesh@gmail.com

Received : 30 Jan. 2012

Edited : 15 Mar. 2012

Accepted : 16 Mar. 2012