

مقاله گزارش مورد

گزارش یک مورد همانژیوم کاورنوی کبد با تظاهر تب بالا و درد شدید شکم

دکتر آریتا گنجی^۱، دکتر مرتضی خطیبیان^۲، دکتر علی ملک حسینی^۳، دکتر رضا ملک زاده^۴

^۱ دستیار فوق تخصص بیماریهای گوارش، مرکز تحقیقات بیماریهای گوارش و کبد، بیمارستان شریعتی، دانشگاه علوم پزشکی تهران

^۲ استادیار، مرکز تحقیقات بیماریهای گوارش و کبد، بیمارستان شریعتی، دانشگاه علوم پزشکی تهران

^۳ استاد، گروه جراحی، بیمارستان نمازی، دانشگاه علوم پزشکی شیراز

^۴ استاد، مرکز تحقیقات بیماریهای گوارش و کبد، بیمارستان شریعتی، دانشگاه علوم پزشکی تهران

چکیده

عواقب همانژیوم شامل خونریزی و پارگی و ترومبوز می باشد، ولی پارگی خودبه خود و خودمحدود شونده و تب علامت بسیار نادر بیماری است. گزارش ما در مورد خانم ۳۸ ساله ای است که با شکایت درد شدید شکم و تب برای یک هفته مراجعه و مورد بررسی قرار گرفت. در اولتراسوند توده کبدی مشکوک به همانژیوم مطرح شد. با بررسی بیشتر با سی تی اسکن و ام آر آی تشخیص تأیید شد. به دلیل تداوم درد و ناراحتی و احساس پری در قسمت فوقانی شکم عمل جراحی و حذف همانژیوم انجام شد.

کلید واژه: همانژیوم کاورنو، درد، تب

گوارش / دوره ۱۰، شماره ۳، پاییز ۱۳۸۴، ۱۵۰-۱۵۲

زمینه و هدف

همانژیوم کبد شایعترین تومور خوش خیم کبد است که معمولاً به طور تصادفی کشف می شود و بدون علامت است. (۱ و ۲)، بیش از ۹۰٪ این تومورها کمتر از ۴ سانتی متر می باشند. ممکن است به علت خونریزی یا ترومبوز و در انواع بزرگتر از ۴ سانتی متر که همانژیوم کاورنو نامیده می شود (۳) به علت فشار روی احشای مجاور علامت دار شوند. پارگی خودبه خود همانژیوم و یا به دنبال بیوپسی کبد نیز گزارش شده است. (۴ و ۵)، گزارشهای پارگی خودبه خود همانژیوم نادر می باشد. (۶ و ۷)، شواهد بالینی خونریزی داخل صفاتی و یا پارگی خودبه خود به صورت تهوع و استفراغ و درد شکم می باشد. (۸ و ۹)، جزو علائم ذکر شده تب یک علامت بسیار نادری است که تا به حال فقط ۶ مورد همانژیوم با تب تاکنون گزارش شده است و خونریزی خودبه خود همانژیوم به داخل حفره صفاق فقط در ۳۲ مورد گزارش شده است که هر دو در بیمار ما دیده شد.

گزارش مورد

بیمار خانم ۳۸ ساله ای است که یک ماه قبل از مراجعه دچار درد شدید شکم در اپیگاسترو و سپس ربع فوقانی راست شکم* (RUQ) شد. درد با

نویسنده مسئول: تهران - خیابان کارگر شمالی، بیمارستان شریعتی، مرکز تحقیقات بیماریهای گوارش و کبد

تلفن و نمابر: ۸۸۰۱۲۹۹۲

E-mail: ganji@ddrcir.org

تنفس و حرکت شدیدتر می شد ولی در معاینه علائمی از تحریک صفاق نداشت. تب حدود ۳۸/۵ تا ۳۹ درجه و غیرقابل توجه برای یک هفته ادامه داشت و همراه با افزایش آنزیمهای کبدی بود. بعد از یک هفته آنزیمها به حد طبیعی برگشت و تب قطع شد و درد پلورتیک با سیر تدریجی رو به کاهش گذاشت. در آزمایشهای انجام شده لکوسیتوز ۱۳۵۰۰ با پولی مورفونوکلتر ۹۴٪ داشت و در اولتراسوند توده حجیم در لوب چپ کبد داشت که احتمال همانژیوم مطرح گردید. در آزمایشهای کبدی:

هموگلوبین (Hb): ۱۲ g/dl

CRP (C-Reactive Protein): ۱+

AST (Aspartate Aminotransferase): ۸۰ (<۳۱U/L)

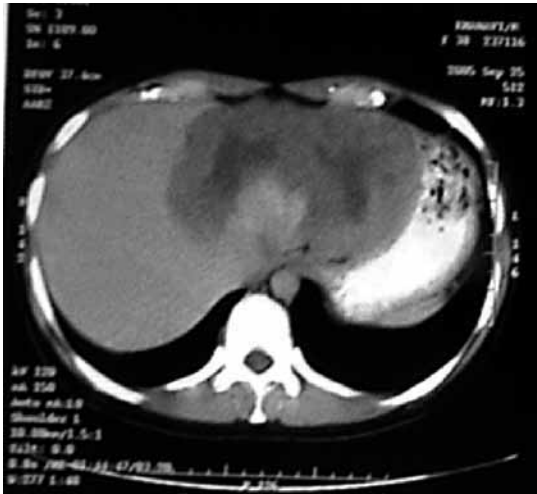
ALT (Alanine Aminotransferase): ۸۰ (<۳۱U/L)

ALP (Alkaline Phosphatase): ۳۶۰ (۶۴-۲۹۰ U/L)

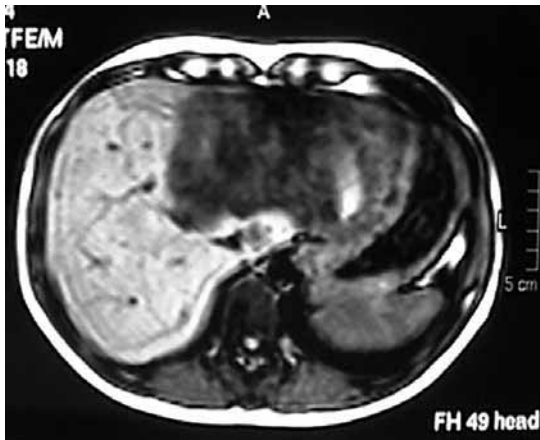
داشته است. آزمایش سرولوژی آمیب و کیست هیداتید برای وی درخواست شد که منفی بود. سی تی اسکن و ام آر آی انجام شد و تشخیص همانژیوم کاورنوی کبد تأیید شد.

ولی علی رغم کاهش درد شدید شکم بیمار همچنان از درد مبهم و احساس پری قسمت فوقانی شکم و نفخ شاکی بود که باعث بی اشتهایی و کاهش وزن حدود ۲ کیلوگرم شده بود. بعد از ۲ ماه مجدداً دچار درد شدید در RUQ شد و همراه با افزایش واکنش التهابی در آزمایشها بود به نحوی که ESR (Erythrocyte Sedimentation Rate): ۴۲ mm/h

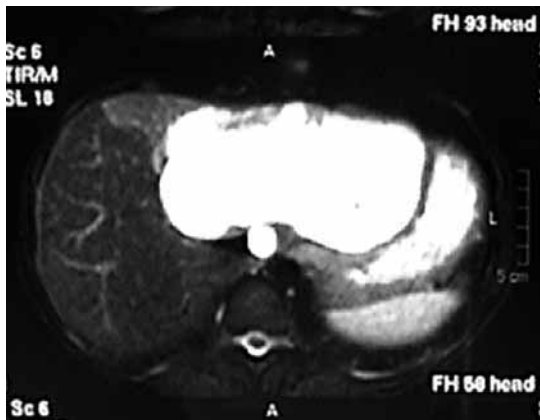* Right Upper Quadrant



شکل ۲: در سی تی اسکن دینامیک پر شدن تدریجی از محیط به سمت مرکز با گذشت زمان دیده می شود.



الف



ب

شکل ۳: در ام آر آی در فاز T1 (الف) تومور هیپواینتنس در کبد و در فاز T2 (ب) تومور بزرگ با اینتنسیتی بسیار بالا دیده می شود.

ALT: ۲۳ U/L و LDH (Lactate Dehydrogenase): ۴۲۰ (≤۴۰۰ U/L) AST: ۲۶ U/L و CRP: ۳+ شد.

این بار بعد از کاهش شدت درد بیمار از درد مبهم ولی با شدت بیشتر از قبل شاکی بود که نیاز به مصرف روزانه مسکن داشت و جهت عمل جراحی همانژیوم معرفی شد. عمل جراحی با موفقیت و حذف لوب چپ کبد و همانژیوم صورت گرفت.

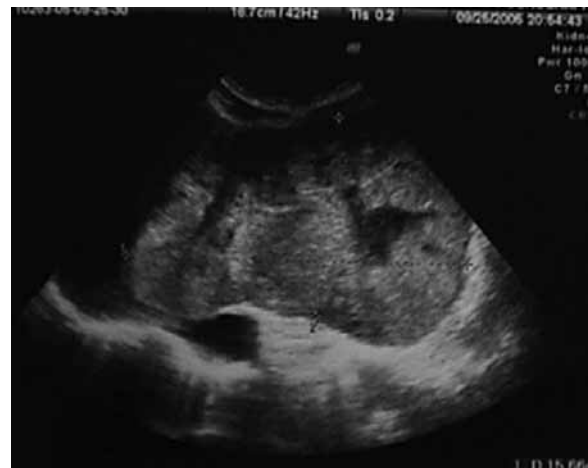دو هفته بعد از عمل آزمایشها در حد طبیعی و درد شکم نیز بهبود کامل یافته بود.

گزارش پاتولوژی

نمونه دریافت شده با حدود مشخص و به رنگ قهوه ای و با وزن ۳۰۰ میلی گرم و اندازه ۱۲×۵×۱۰ سانتی متر مورد بررسی قرار گرفت. بافت طبیعی کبد در سطح خارجی مشهود بود. در بررسی میکروسکوپی مطابقت با همانژیوم کاورنو داشت و پارانشیم کبد اطراف التهاب مزمن غیراختصاصی داشت.

بحث

از بین ۱۹۳ گزارش منتشر شده در مورد همانژیوم کاورنو در سایت اینترنتی pubmed فقط ۶ مورد همراهی با تب وجود داشته است که یک مورد آن به علت وجود آبسه در داخل همانژیوم بود و یک مورد تب راجعه و سه مورد با تب خفیف بوده که بعد از تشخیص همانژیوم و جراحی آن تب قطع شد. یک مورد تب بالا و بدون توجیه برای یک ماه در بیماری بود که لوپوس و همانژیوم داشت و با شروع درمان با کورتون تب



شکل ۱: در اولتراسونوگرافی یک توده تومورال هیپراکو به اندازه ۹×۱۵ سانتی متر با اسکار مرکزی هیپو اکو در لوب چپ کبد مشهود است.

قطع شد.

شواهد وجود التهاب در آزمایشها از قبیل لکوسیتوز و $CRP=3+$ همراه همانژیوم ندرتاً گزارش شده که می تواند در نتیجه نکروز التهابی داخل تومور و یا خونریزی باشد. آزاد شدن واسطه های التهاب از سلولهای اندوتلیال پوشاننده همانژیوم می تواند عامل بروز تب باشد. خونریزی خودبه خود همانژیوم کاورنوادرمی باشد و تاکنون فقط ۳۲ مورد آن گزارش شده است. معمولاً خونریزی به دنبال بیوپسی کبد و یا تروما ایجاد می شود. مواردی که باعث خونریزی اینتراپریتونئال می شود نیاز به نوعی دخالت جراحی داشته است و مواقعی که جراحی

با حذف لوب کبد بوده تا ۳۵٪ مرگ و میر داشته است. (۱۱ و ۱۰)

بر خلاف سایر موارد همانژیوم که علت درد مبهم فشار روی احشای مجاور می باشد، در این بیمار چسبندگیهایی که به دنبال خونریزی مکرر داخل صفاق بروز کرد عامل ناراحتی و درد وی بوده است. تاکنون موردی از همانژیوم که خونریزی خودبه خود داخل صفاقی داشته و با تظاهر تحت حاد و بدون نیاز به جراحی اورژانس باعث چسبندگی در صفاق شده باشد گزارش نشده است.

خونریزی داخل صفاقی منجر به پریتونیت موضعی و چسبندگی شده و نکروز و التهاب منجر به افزایش واکنشهای التهابی و تب بوده است.

References

- Ochner JL, Halpert B. Cavernous hemangioma of the liver. *Surgery* 1958; 43: 577-82.
- Ishak KG, Robin L. Benign tumors of the liver. *Med Clin North Am* 1975; 59: 995-1013.
- Rendon CN, Judith LC. Diagnostic approach to hepatic hemangiomas. *Radiology* 1990; 176: 11-3.
- Starzl TE. Excisional treatment of cavernous hemangioma of the liver. *Ann Surg* 1980; 192: 25-7.
- Levitt LM. Multiple large hemangioma of the liver. *N Engl J Med* 1955; 252: 854-5.
- Sewell JH. Spontaneous rupture of hemangioma of the liver. *Arch Surg* 1961; 83: 729-33.
- Stayman JW. Ruptured cavernous hemangioma of the liver. *Pa Med* 1976; 79: 62-3.
- Yamashita Y, Ogata I, Urata J, Takahashi M. Cavernous hemangioma of the liver: Pathologic correlation with dynamic CT findings. *Radiology* 1997; 203: 121-5.
- Graham E, Cohen AW, Soulen M, Faye R. Symptomatic liver hemangioma with intra-tumor hemorrhage treated by angiography and embolization during pregnancy. *Obstet Gynecol* 1993; 81: 813-6.
- Corigliano N, Mercantini P, Amodio PM, Balducci G, Caterino S, Ramacciato G, et al. Hemoperitoneum from a spontaneous rupture of a giant hemangioma of the liver: Report of a case. *Surgery Today* 2003; 33: 459-63.
- Griffa B, Basilico V, Bellotti R, Griffa A, Senatore S, Capriata G. Spontaneous rupture of giant subcapsular hemangioma of the liver with hemoperitoneum and hemorrhagic shock. *Chir Ital* 2005; 57: 389-92.

Cavernous Hemangioma of Liver Presenting with High Fever and Severe Abdominal Pain; A Case Report

Ganji A

Digestive Disease Research
Center, Tehran University of
Medical Sciences

Khatibian M

Digestive Disease Research
Center, Tehran University of
Medical Sciences

Malek-Hosseini A

Namazi Hospital, Shiraz
University of Medical Sciences

Malekzadeh R

Digestive Disease Research
Center, Tehran University of
Medical Sciences

Corresponding Author:

*Azita Ganji M.D., Digestive
Disease Research Center, Shariati
Hospital, Kargar-e-Shomali Ave.,
Tehran, Iran.*

Telefax: +98 21 88012992

E-mail: ganji@ddrcir.org

ABSTRACT

Intra-tumoral bleeding, rupture and thrombosis are common complications of hemangioma but spontaneous and self limited rupture and fever is a very rare presentation of hemangioma. This report is about a 38-year-old woman with sever abdominal pain and high fever came for evaluation. In US she had a liver mass of about 15 cm in left lobe with possibility of being hemangioma and, CT scan and MRI confirmed diagnosis of hemangioma. She had persistently abdominal discomfort and fullness in upper abdomen and referred for surgery. Left lobectomy and resection of hemangioma was done successfully. *Govaresh/ Vol. 10, No. 3, Autumn 2005; 150-152*

Keywords: Cavernous hemangioma, Pain, Fever